

Sveučilište u Zagrebu

Medicinski fakultet

Mihovil Plečko, Nia Naletilić

**Učinci BMP1-3 neutralizirajućeg protutijela na akutni
infarkt miokarda u štakora**

Zagreb, 2015.

Ovaj rad izrađen je u Laboratoriju za mineralizirana tkiva Medicinskog fakulteta Sveučilišta u Zagrebu pod vodstvom akademika Slobodana Vukičevića i predan je na natječaj za dodjelu Rektorove nagrade u akademskoj godini 2014./2015.

POPIS KRATICA

AIM:	Akutni infarkt miokarda
STEMI:	Infarkt miokarda s ST elevacijom
NSTEMI:	Infarkt miokarda bez ST elevacije
EKG:	Elektrokardiogram
CK-MB:	Kreatin kinaza
LDH:	Laktat dehidrogenaza
PCI:	Perkutana koronarna intervencija
BMP:	Koštani morfogogenetski protein
TGF-β:	Transformirajući factor rasta beta
EDTA:	Etilendiamintetraoctena kiselina
BMPR:	Receptor koštanog morfogogenetskog proteina
GDF:	Faktor rasta i diferencijacije
IGF:	Inzulinu sličan factor rasta
HEK:	Bubrežne stanice ljudskog embrija
px	Piksel
UTK:	Ukupna tkivna komponenta
FK:	Fibrozna komponenta
PK:	Parenhimna komponenta
UF:	Udio fibroze
KBB:	Kronična bolest bubrega
TLD:	Tolloid
sFRP:	Secreted frizzled related proteins

SADRŽAJ

1. UVOD	1
1.1. Akutni infarkt miokarda	1
1.1.1. <i>Etiologija i patofiziologija</i>	1
1.1.2. <i>Epidemiologija AIM</i>	2
1.1.3. <i>Klinička slika, dijagnostika i terapija</i>	3
1.2. Koštani morfogogenetski proteini (BMP)	5
1.2.1. <i>Općenito</i>	5
1.2.2. <i>Struktura, funkcije i klinička primjena BMPa</i>	6
1.2.3. <i>BMP1</i>	7
2. OPĆI CILJ RADA	8
3. SPECIFIČNI CILJEVI RADA	9
4. HIPOTEZA	9
5. MATERIJALI I METODE	10
5.1. Pokusne životinje	10
5.2. Životinjski model i protokol	10
5.3. Uvjeti smještaja laboratorijskih životinja	11
5.4. Proizvodnja i primjena monoklonskih protutijela	12
5.5. Mjerenje plazmatske koncentracije specifičnih srčanih enzima	12
5.6. Patohistološka evaluacija miokarda i histomorfometrija	12
5.7. Statistička analiza	13
6. REZULTATI	14
6.1. BMP1-3 monoklonsko protutijelo smanjuje nekrozu srca nakon AIM	14
6.2. BMP1-3 monoklonsko protutijelo smanjuje ožiljkavanje nakon AIM	17
7. RASPRAVA	19
8. ZAKLJUČAK	21
9. LITERATURA	22
10. SAŽETAK	28
11. SUMMARY	29
12. ZAHVALE	30
13. ŽIVOTOPISI	30

1. UVOD

1.1. Akutni infarkt miokarda (AIM)

1.1.1. *Etiologija i patofiziologija*

Akutni infarkt miokarda, zajedno sa anginom pektoris, pripada skupini akutnih koronarnih sindroma (ACS, engl. acute myocardial syndrome) koji nastaju opstrukcijom krvotoka u koronarnim krvnim žilama, te se kao posljedica javlja ishemija srčanog mišića. Kod infarkta miokarda sa ST-elevacijom (STEMI, engl. ST elevation myocardial infarction) dolazi do puknuća aterosklerotičnog plaka i stvaranja tromba što rezultira trajnom okluzijom lumena koronarne arterije, dok kod infarkta miokarda bez ST-elevacije (NSTEMI, engl. non-ST elevation myocardial infarction) okluzija nije potpuna. (Vrhovac i sur. – 2008) Nakon AIM dolazi do širenja nekroze iz subendokardijalnih slojeva prema epikardijalnim. U neishemijskim segmentima miokarda zbog velike napetosti stijenke (nastale zbog porasta tlaka i rastegnuća miofibrila) javlja se subendokardijalna ishemija transmiokardnog perfuzijskog gradijenta u koronarnim arterijama. Potom nastaje kompenzatorna hipertrofija preostalog neoštećenog tkiva u kojem dolazi do promijene oblika, veličine i debljine stijenke. Oštećeno srčano mišićno tkivo ne prenosi impuls istom brzinom što dovodi do ventrikularnih aritmija, fibrilacija i u konačnici naglog srčanog zatajenja. (Rumberger JA i sur – 1994)

1.1.2. *Epidemiologija AIM*

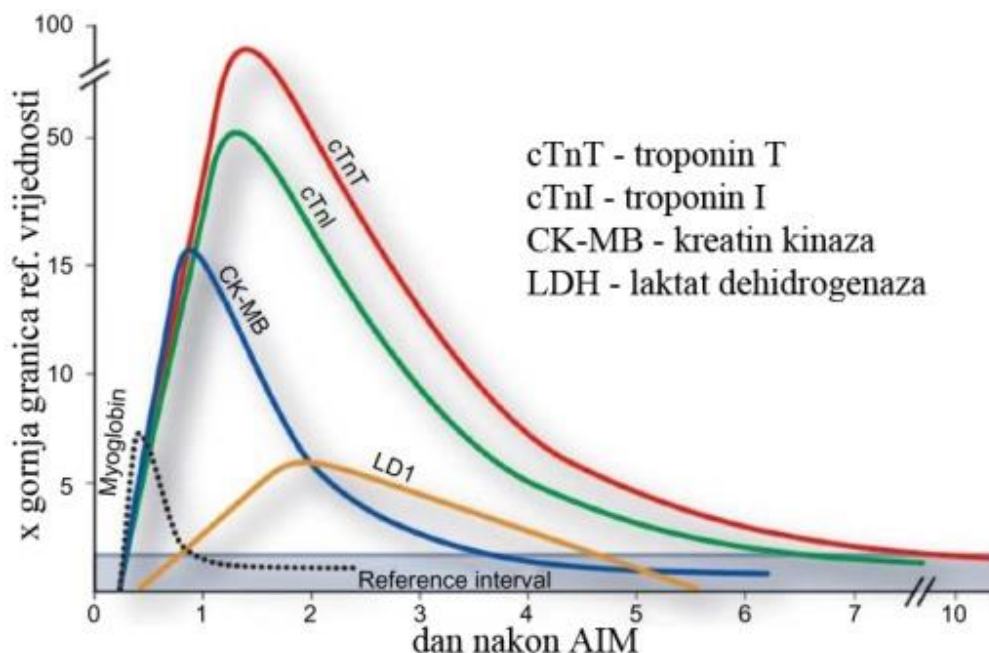
Akutni infarkt miokarda vodeći je uzrok smrti u razvijenim zemljama te predstavlja velik javno-zdravstveni problem. Više od 500 000 ljudi godišnje u SAD-u doživi prvi srčani udar, a njih više od 800 000 bude primljeno zbog ponovljenog udara. Oko 200 000 tih ljudi umre prije negoli budu primljeni u bolnicu. (Thom T i sur. – 2006)

Način života, dob i spol, genetska obilježja i druge kardiovaskularne bolesti vodeći su faktori nastanka aterosklerotičnih promjena na krvnim žilama i hiperkoagulabilnosti (de Logeril M i sur – 1999). Muškarci su rizičnija skupina u bilo kojoj životnoj dobi od žena. Usprkos velikom napretku medicinske dijagnostike i terapije, stopa mortaliteta od akutnog infarkta miokarda nije se uspjela značajno smanjiti. Tijekom 2008. god. u Hrvatskoj je umrlo 3 683 osoba od AIM-a, što predstavlja udio od 7,1% u svim uzrocima smrti u državi. Od toga je bilo 60,7% muškaraca, a 39,3% žena. Tek zadnjih pet godina bilježi se blagi pad u stopi smrtnosti AIM-a u Hrvatskoj. Višu stopu mortaliteta imaju kontinentalni dijelovi Hrvatske. Te regionalne razlike stope mortaliteta ukazuju na populacijski diverzitet, dostupnost zdravstvene skrbi i kvalitetu života. (Kralj V i sur. - 2010.)

U Europi godišnje AIM doživi 15 milijuna pacijenata (od kojih 5 milijuna ne preživi) što opterećuje zdravstveni sustav s ukupnim troškom od 30 milijardi eura. Razvoj učinkovite i inovativne terapije zasnovane na intervenciji mehanizma nastanka kroničnih posljedica (prevencija formiranja ožiljkastog tkiva) jest jedna od značajnijih medicinskih potreba današnjice. (Roger VL – 2007)

1.1.3. *Klinička slika, dijagnostika i terapija*

Tipičan simptom akutnog infarkta miokarda je intenzivna bol u prsima koja traje dvadesetak minuta te se širi u donju čeljust, lijevo rame i ruku. Osim jake boli u prsištu osoba ima osjećaj nelagode, otežano disanje, pojačano znojenje i bol u gornjem dijelu abdomena. Ukoliko se pravovremeno ne pruži pomoć, može uslijediti gubitak svijesti, fibrilacija ili zatajenje ventrikula koje zahtjeva kardiopulmonalnu reanimaciju. Dijagnostički postupak temelji se na EKG-u, ehokardiografiji, koronarografiji i određivanju biokemijskih pokazatelja oštećenja miokarda. Povišen T-val na elektrokardiogramu je vrlo rani znak, koji ne mora nužno biti prisutan, a posljedica je lokalizirane hiperkalijemije. Jedna od ključnih slika na EKG-u je progresivna ST-elevacija popraćena sa snažnom boli u prsištu, te formiranje Q-zupca. Ehokardiografija ima najznačajniju ulogu u utvrđivanju posljedica AIM, tj. procjeni promjene morfologije zida ventrikula i praćenje njezinog kasnijeg remodeliranja. Uz EKG ključnu ulogu u ranoj dijagnostici AIM imaju kardiospecifični enzimi (slika 1), čija se razina u krvi podiže vrlo rano nakon početka infarkta. Razlikujemo vrlo specifične, kao troponin I, troponin T i kreatin-kinaze (CK-MB) koji su prisutni skoro pa isključivo u srčanom mišićnom tkivu, pa se osloboditi mogu samo njegovim oštećenjem, te manje specifični mioglobin i laktat-dehidrogenaza (LDH) (Rains MG i sur – 2014).



Slika 1: Prikaz promjena razine pojedinih biomarkera u prvom tjednu nakon AIM

(Rains MG i sur – 2014)

Bolesniku s infarktom najprije treba ublažiti bol (najčešće morfijem) koja, zbog aktivacije simpatičkog sustava, djeluje na vazokonstrikciju i povećanu frekvenciju rada srca. Cilj liječenja infarkta jest povratak normalnog koronarnog protoka krvi sa minimalnim gubitkom miokardijalne funkcije, što se najadekvatnije postiže reperfuzijskim metodama. Brzina reperfuzije znatno smanjuje ukupno oštećenje miokarda. Najčešća reperfuzijska terapija jest perkutana koronarna intervencija (PCI) tj. dilatacija začepljene koronarne arteriju pomoću balona, uz postavljanje stenta u lumen žile. Alternativa perkutanoj koronarnoj intervenciji jest korištenje fibrinolitike terapije (alteplaza, reteplaza). PCI ili fibrinolitika terapija moraju se provesti unutar 12 sati nakon AIM, a ako se provedu nakon što je prošlo 12 sati, njihova učinkovitost je upitna. Medikamentna terapija nakon AIM uključuje primjenu analgetika, sedaciju bolesnika,

primjenu kisika, redukciju tjelesne aktivnosti, prilagodbu prehrane, uvođenje antikoagulantne terapije i antitrombocitnih lijekova, beta blokatora za smanjenje potrošnje kisika u miokardu (uz oprez da ne dođe do dekompenzacije pri primjeni), ACE inhibitora koji imaju važan utjecaj na sprječavanje remodeliranja srca itd. Većina medikamentne terapije primjenjuje se s ciljem redukcije širenja područja nekroze u miokard prislonjen na infarktom zahvaćeni dio.

1.2 Koštani morfogenetski proteini (BMP)

1.2.1 Općenito

Potencijal dekalificirane kosti u poticanju koštane regeneracije prvi put je otkriven 1889., kad je primjenjen u kombinaciji s jodom u pacijenta sa osteomijelitisom (Ann Surg – 1889.). Primarna ideja bila je koristiti jod kao antiseptičko sredstvo u liječenju osteomijelitisa, dok je dekalificirana kost služila kao nosač za jod. Uz očekivani povoljan učinak na infekciju došlo je i do formiranja nove kosti na mjestu defekta. Četrdeset godina kasnije Levader dokazuje da ekstrakt iz kosti injiciran u mišićno tkivo uzrokuje formaciju koštane mase na mjestu primjene. 1961. Sharrard i Collins dokazuju da EDTA-dekalificirani koštani presadak uzrokuje koštano srastanje spinalnih nastavaka kralježaka u djece (Sharrard i Collins – 1961). Konačno, 1965. američki ortoped Urist dokazuje da potkožna primjena dekalificiranog koštanog matriksa u aksilarnoj regiji štakora dovodi do formacije novog koštanog tkiva (Urist MR – 1965.). Aktivnom dijelu tog koštanog ekstrakta daje ime **bone morphogenetic protein (BMP)**. Reddi i Sampath dodatno razjašnjavaju mehanizam akcije, te dokazuju da je aktivna supstanca dio koštanog matriksa i da njegovim uklanjanjem preostali matriks

gubi potencijal stvaranja nove kosti (Sampath TK i sur – 1983). Od tada je izolirano i karakterizirano 20 proteina koji se svrstavaju u BMP porodicu. (Rengachary SS – 2002.)

1.2.2. *Struktura, funkcije i klinička primjena BMPa*

BMP molekule po strukturi su vodotopljivi proteini, relativno niske molekularne mase, čija se difuzija unutar tjelesnih tekućina odvija vrlo lako. Pripadaju TGF- β nadobitelji, velikoj skupini proteinskih faktora rasta koja je svoje ime dobila zahvaljujući mogućnosti aktivacije kultiviranih fibroblasta (Vukicevic S i sur – 1995). Aminokiselinska sekvenca BMP molekula smatra se visoko očuvanom tokom evolucije, te je procjena njene starosti bez značajnijih promjena oko 600 milijuna godina. Zbog te očuvanosti, primjena ljudskih rekombinantnih BMP molekula dovodi do izraženog učinka i u nižih životnih oblika, uključujući i vinske mušice (Rengachary SS – 2002.).

Po svojoj funkciji BMP molekule odgovaraju citokinima i metabologenima, bitnima u indukciji i održavanju metabolizma i homeostaze. Trenutno su jedini poznati faktori rasta s mogućnosti pretvorbe vezivnog tkiva u osteoprogenitorne stanice (Martinovic S i sur – 2006).

Pojednostavljeni mehanizam djelovanja jest vezanje proteina na BMPR tip 1 i 2. Slijedi njihovo spajanje u heterotetramerski kompleks, te kinaza tip 2 receptora fosforilira tip 1 receptor, koji pak fosforilacijom pokreće Smad signalizacijsku kaskadu, konačno dovodeći do transkripcije i translacije BMP gena te odgovarajućeg učinka tih proteina u organizmu. (Sieber C i sur – 2009; Liu A i sur – 2005). Uloga BMP molekula, unatoč imenu, nije ograničena samo na koštano i hrskavično tkivo. Dokazane su brojne funkcije u razvoju očiju, pluća, bubrega, jetre i živčanog sustava te regenerativni potencijal kod

oštećenja kosti, hrskavica, tetiva, ligamenata, jetre i bubrega (Simic P i Vukicevic S – 2006; Vukicevic S i sur – 1994; Simic P i Vukicevic S – 2005) Od 2002. na tržištu su dostupne naprave za poboljšanje koštanog cijeljenja bazirane na BMP-2 i BMP-7 u određenim kliničkim indikacijama (Govender S i sur – 2002; Bishop GB i Einhorn TA – 2007; Courvoisier A i sur – 2014).

1.2.3. *BMP1*

BMP1 ne dijeli homologiju aminokiselinske sekvence s ostalim molekulama BMP i nije član obitelji TGF- β , već pripada skupini Astacin metaloendoproteinaza (Kessler E i sur – 1996). Inicijalno je otkriven zbog svoje uloge u razvoju i regeneraciji kosti i hrskavica zbog čega je i svrstan u BMP (Wozney JM i sur – 1988; Ge G i Greenspan DS – 2006). Gen za BMP1 nalazi se na kromosomu 8p21. Njegov aminokiselinski slijed pokazuje da na aminoterminalnom kraju postoji hidrofobno područje koje upućuje na to da je riječ o sekrecijskom čimbeniku. BMP1 se sintetizira kao inaktivni proenzim i mjesto odcjepljivanja prodomene definira se kao mjesto aktivacije BMP1. Aktivna proteaza se može izolirati iz medija stanične kulture humanih stanica i tetiva organskih kultura.(Janitz M i sur – 1998) Karakteristično je da BMP1 podliježe alternativnom prekrajanju. N-terminalni kraj svih BMP1 izoformi ostaje konstantan, dok se varijacije prekrajanja pronalaze na C-terminalnom kraju. Pronađena je nekolicina izoformi nastala prekrajanjem, no dokaz svih izoformi na razini proteina još nije potvrđen. (Janitz M i sur – 1998). Izoforma BMP1-3 pronađena je u serumu zdravih ljudi te onih sa kroničnom bubrežnom bolesti (Grgurević L i sur – 2011). Po funkciji BMP1 spada u skupinu cink-metaloproteinaza (Tolloid like metaloproteinaze), s ciljnim mjestom djelovanja na C-

terminalnom kraju prokolagena I, II i III što pridonosi formiranju zrelih kolagenskih vlakana (Grgurević L i sur – 2011). Stoga je BMP1 neizostavni faktor u formiranju ekstracelularnog matriksa. (Hopkins DR i sur – 2007; Vadon-Le Goff S i sur – 2015). Za BMP1-3 smatra se da sudjeluje u aktivaciji TGF- β sličnih molekula, te vjerojatno cijepa i druge substrate. (Hopkins DR i sur – 2007) BMP1 sudjeluje i u embriološkom razvoju dorzo-ventralne osi (Suzuki N i sur – 1996). U razvoju dorzo-ventralne osi vrlo važnu ulogu za diferencijaciju stanica predstavlja koncentracija Chordina, koja se smanjuje u smjeru dorzalno-ventralno (Lee HX i sur – 2006). BMP1, uz ostale 3 TLD-like metaloproteinaze (mTLD, mTLL1 i mTLL227), ima ulogu u razgradnji Chordina. Njihova koncentracija progresivno se smanjuje od ventralno prema dorzalno (Kobayashi K i sur – 2009). Mehanizam djelovanja istražen je na HEK293 stanicama i dokazano je da, osim klasične enzimske prerade prekursora kolagena, dovodi do porasta ekspresije gena za kolagen tipa 1, Tgf- β 1, p21, BMP-4 i kaspaze-9, smanjenja ekspresije gena Bmp-6 i Bmp-7 i značajne regulacije na višu razinu transkripcije Bmp-4 gena. (Grgurević L i sur – 2011). Zbog izrazite važnosti u formiranju ekstracelularnog matriksa i zbog dokazanog sudjelovanja u patofiziologiji kronične bubrežne bolesti, BMP1-3 ističe se kao protein koji će u budućnosti biti tema brojnih istraživanja i potencijalni novi cilj terapija bolesti povezanih s opsežnom fibrozom tkiva.

2. OPĆI CILJ RADA

Opći cilj rada je pokazati važnost neutralizacije BMP1-3 proteina u prevenciji, odnosno smanjenju nekroze i posljedičnog formiranja ožiljkastog tkiva na području oštećenja miokarda nakon akutnog infarkta.

3. SPECIFIČNI CILJEVI RADA

Specifični ciljevi rada su:

1. Odrediti utjecaj primjene BMP1-3 neutralizirajućeg protutijela na akutnu ozljedu miokarda mjerenjem razine troponina T, CK-MB i LDH u serumu nakon indukcije akutnog infarkta miokarda.
2. Morfometrijski usporediti količinu kolagena nakon indukcije akutnog infarkta miokarda u skupini tretiranoj BMP1-3 neutralizirajućim protutijelom i kontrolnoj skupini.
3. Pokazati sposobnost BMP1-3 monoklonskog protutijela u sprječavanju kroničnih posljedica AMI, tj. smanjenog nakupljanja vezivnog tkiva u području ozljede.

4. HIPOTEZA

Primjena BMP1-3 neutralizirajućeg protutijela smanjit će opseg nekroze miokarda i nastajanje ožiljkastog tkiva nakon indukcije akutnog infarkta miokarda.

5. MATERIJALI I METODE

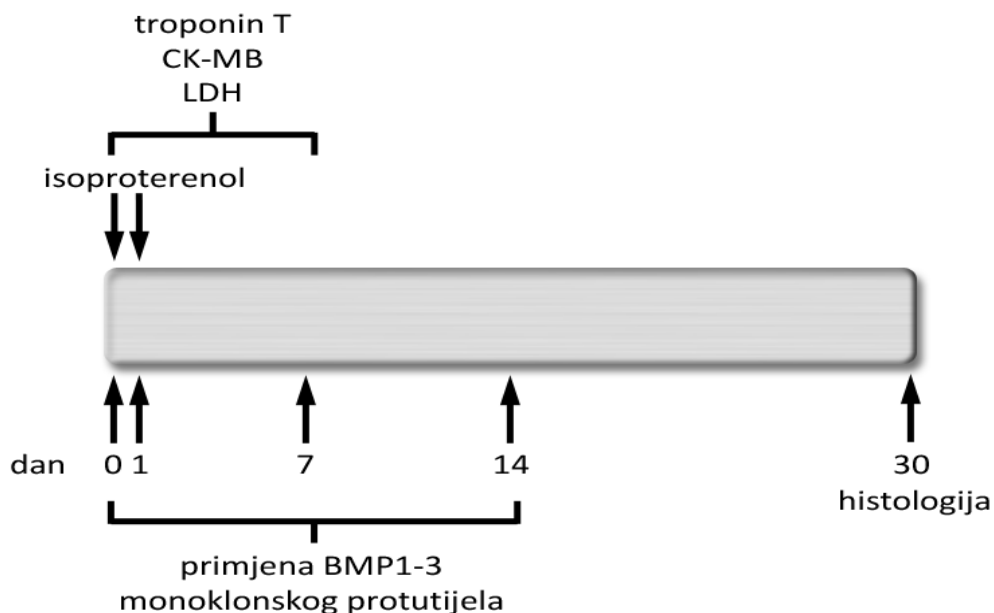
5.1. Pokusne životinje

Roditeljski parovi štakora uvezeni su 2. srpnja 2007.god. iz Italije („Harlan“) za potrebe daljnjeg vlastitog uzgoja. Životinje su bile smještene pod kontroliranim zdravstvenim uvjetima u prostorima nastamba za laboratorijske životinje Laboratorija za mineralizirana tkiva. U eksperimentalne svrhe korišteni su štakori starosti 3 do 6 mjeseci te su oba spola bila jednakomjerno zastupljena. Dvadeset štakora podjeljeno je u kontrolnu i terapijsku skupinu u omjeru 1:1. Korišteni su spolno zreli mužjaci tjelesne mase od 330 do 350 grama i spolno zrele ženke od 240 do 260 grama.

5.2. Životinjski model i protokol

Infarkt miokarda u štakora inducira se subkutanom primjenom isoproterenola (neselektivni β agonist) u dozi izračunatoj prema težini štakora, koja odgovara koncentraciji 150 mg/kg/dan, razrijeđenoj u 2 mL fiziološke otopine (0,9% NaCl). Isoproterenol je apliciran u tretiranoj i kontrolnoj skupini životinja u dva uzastopna dana, s razmakom od 24 sata između primjena (Lobo Filho HG i sur. – 2011). Tretiranoj skupini životinja aplicirana su BMP1-3 monoklonska protutijela intravenski u koncentraciji 15 ug/kg u periodu od 14 dana prema protokolu (slika 2). Kontrolnoj skupini štakora aplicirana je fiziološka otopina intravenski u periodu od 14 dana.

Za obavljanje pokusa izdana je dozvola od strane Ministarstva poljoprivrede, Uprave veterinarstva, URBROJ: 525-10/0255-13-2.



Slika 2: Prikaz protokola izvođenja pokusa

5.3. Uvjeti smještaja laboratorijskih životinja

Laboratorijske životinje se smještaju, uzgajaju i o njima se vodi odgovarajuća skrb u prijavljenom i odobrenom objektu Medicinskog fakulteta Sveučilišta u Zagrebu, Šalata 3, pod identifikacijskim brojem HR-POK-001.

Mikroklimatski parametri u nastambi: temperatura 20-24°C, relativna vlaga zraka u prostorijama 40-70%, ciklusi svjetla i tame 12/12 sati i razina buke do 60 Db. Životinje su bile pod veterinarsko-zdravstvenim nadzorom sa dnevno vođenom evidencijom mikroklimatskih parametara. Kontrola hrane, stelje i laboratorijske opreme bila je primjerena vrsti životinja na kojima je proveden pokus.

Eksperimenti su se izvodili pod nadzorom odgovorne osobe doktora veterinarske medicine, voditelja pokusa koji je planirao i izradio protokol pokusa te osposobljenog i educiranog tehničkog osoblja, koje radi u nastambi za laboratorijske životinje. Stvoreni su svi uvjeti za minimalnu bol i patnju tijekom izvođenja pokusa, stoga životinje nisu trpjele jaku niti dugotrajnu bol.

5.4. Proizvodnja i primjena monoklonskih protutijela

U pokusu je korišteno BMP1-3 monoklonsko protutijelo. Navedeno protutijelo proizvedeno je tehnikom dobivanja hibrida stanica B-limfocita i mijelomskih stanica sposobnih neprekinuto proizvoditi BMP1-3 protutijelo, koju su 1975.god. opisali Kohler i Milstein (Kohler G i Milstein C – 1975). Učinkovitost monoklonskih BMP1-3 protutijela testirana je sukladno hipotezi te su tako kreirani svi preduvjeti za daljnji razvitak ispitivanih protutijela kao novih antifibrotičnih lijekova.

5.5. Mjerenje plazmatske koncentracije specifičnih srčanih

enzima

Oštećenje i nekroza stanica mišićnog tkiva srca pratila su se mjerenjem razine triju specifična enzima u plazmi: srčano specifične kreatinin kinaze (CK-MB), laktat dehidrogenaze (LDH) i troponina T. Uzorci krvi vadili su se iz repne vene štakora. Krv je sakupljana u heparinizirane epruvete te potom centrifugirana 15 minuta na 2000g. Pri određivanju koncentracije enzima upotrebljavani su komercijalno dostupni kitovi (Sigma-Aldrich).

5.6. Patohistološka evaluacija miokarda i histomorfometrija

Nakon žrtvovanja, štakorska srca su bila fiksirana u 4% paraformaldehidu te su uklopljena u parafinske blokove. Rezovi su bojani Sirius red bojanjem. Na taj se način pratila dinamika ožiljka, u različitim vremenskim periodima tijekom prvih mjesec dana, kad su remodeliranje miokarda i stvaranje ožiljka najaktivniji.

Morfometrijska analiza rađena je u programu ImageJ. Korišten je „Treshold_Colour“ algoritam autora G. Landini, dostupan na: [http://www.mecourse.com/landinig/software/software.html].

Priprema mikroskopskih slika uključivala je izolaciju struktura poput stijenki krvnih žila, njihovih lumena, te prazan prostor nastao prilikom izrade histoloških preparata. Ti prazni prostori označeni su crnom bojom te na taj način nisu ulazili u spektar boja bitan za analizu. Prvi korak analize bio je konvertiranje slika iz RGB spektra boja u CIE LAB spektar. Slijedilo je označavanje površine ukupne tkivne komponente (UTK) pomoću algoritma, te mjerenje njene vrijednosti izražene u pikselima (px). UTK nije sadržavala ranije eliminirane sadržaje označene crnom bojom. UTK se sastoji od dvije komponente, fibrozne (FK) i parenhimne (PK). Algoritam, pomoću unaprijed određenog spektra boja, označava površinu fibrozne komponente, mjeri je te izražava u pikselima. Završno, inverzijom označavanja površine fibrozne komponente dobiva se vrijednost površine parenhimne komponente (Hadi AM i sur. – 2011). Udio fibroze (UF) izračunava se za svaku sliku prema formuli:

$$UF (\%) = \frac{FK (px)}{UTK (px)}$$

Slika 3: Formula za izračun udjela fibroze na histološkom preparatu

5.7. Statistička analiza

Rezultati za varijable koje slijede normalnu distribuciju prikazani su kao srednje vrijednosti \pm standardna devijacija, a za varijable koje ne slijede normalnu distribuciju kao medijan uz interkvartilni raspon (25.-75. percentila). Za analizu kontinuiranih

varijabli normalne distribucije i homogenosti varijanci korištena je analiza varijance (ANOVA) te Studentov t-test. U slučaju nezadovoljenja uvjeta normalne distribucije primjenjeni su neparametarski testovi (Mann-Whitney U test). Statistički značajnim smatraju se rezultati u kojima je vjerojatnost pogreške (p vrijednost) manja od 0.05.

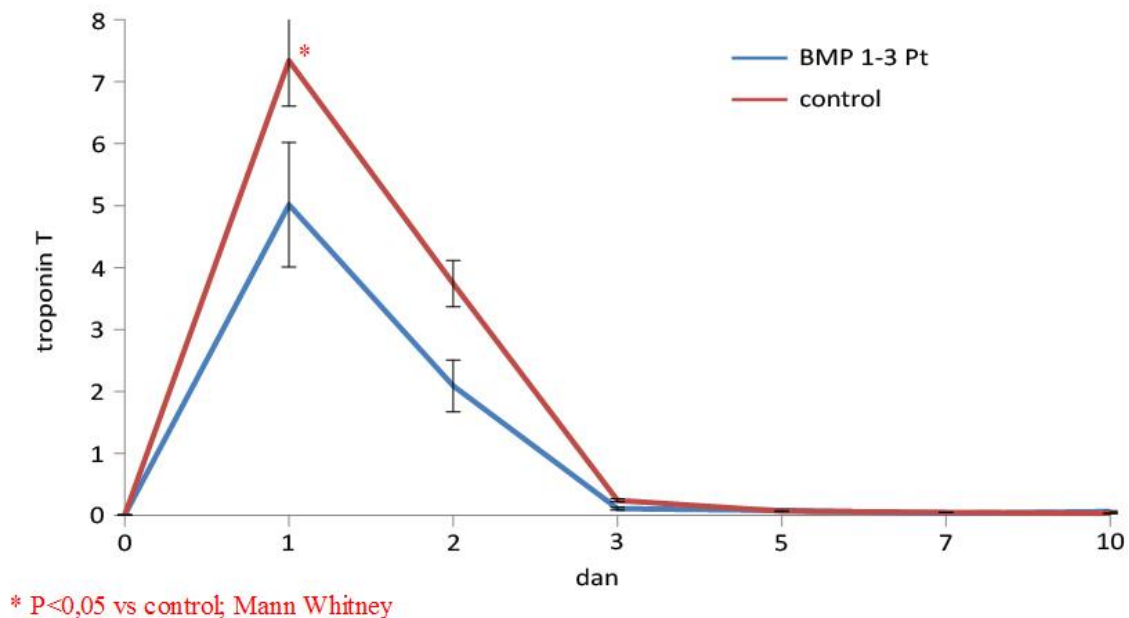
6. REZULTATI

6.1. BMP1-3 monoklonsko protutijelo smanjuje nekrozu srca nakon AIM

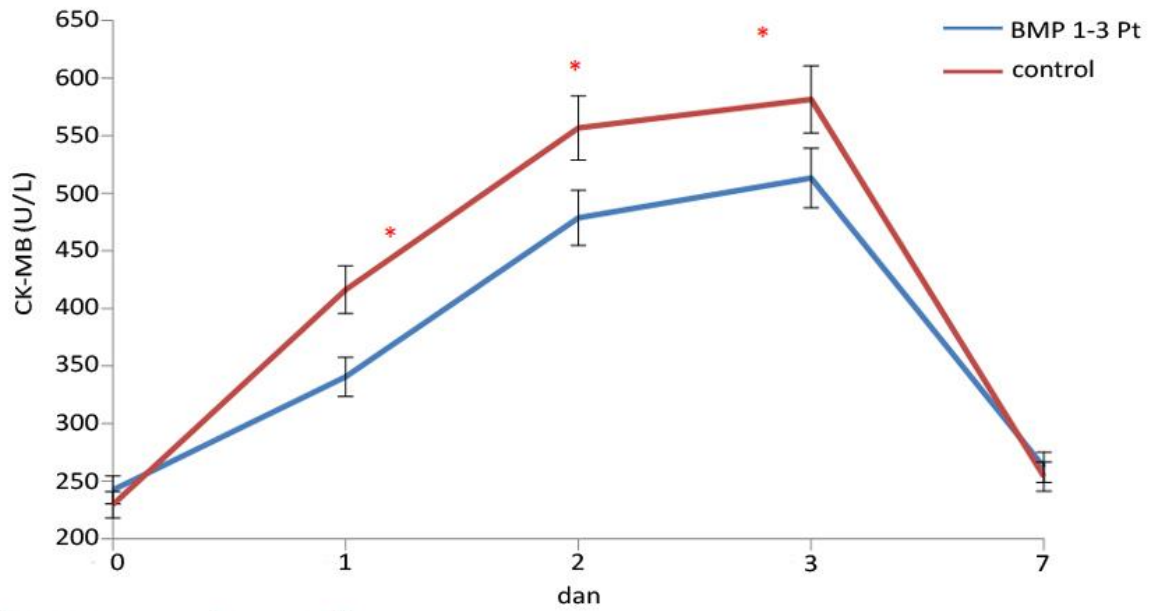
Izmjerene su koncentracije tri specifična enzima u plazmi kroz 10 dana u kontrolnoj i tretiranoj skupini životinja. Prije induciranja infarkta, nultog dana, razina enzima troponin T, CK-MB i LDH bila je niska u kontrolnoj i tretiranoj skupini. Prvog dana nakon induciranja infarkta povisila se razina svih izmjerenih enzima u obje skupine životinja ukazujući na ishemiju miokarda. Koncentracija troponina T porasla je na 7,34 U/L u kontrolnoj skupini i na 5,02 U/L u tretiranoj (slika 4). Razina CK-MB u kontrolnoj skupini prvi dan je iznosila 416,16 U/L, dok je u tretiranoj skupini bila 340,61 U/L (slika 5). Naposljetku, koncentracija LDH u kontrolnoj skupini je bila 361,39 U/L, a u tretiranoj 310,69 U/L (slika 6). Uočena je signifikantna razlika između koncentracija svih triju enzima u tretiranoj i kontrolnoj skupini odmah prvog dana nakon induciranja infarkta. Provedeni t test statističke značajnosti pokazuje kako je koncentracija enzima CK-MB i troponina između tretirane i kontrolne skupine već prvog dana bila signifikantna, odnosno tretirana skupina imala je značajno nižu razinu navedenih enzima. Drugi dan nakon induciranja infarkta razina troponina T se smanjuje na 3,74 U/L u kontrolnoj

skupini te u tretiranoj skupini na 2,09 U/L. Koncentracije enzima LDH i CK-MB nastavljaju rasti te razina kontrolne i tretirane skupine ponovno ukazuju na signifikantnu razliku između te dvije skupine. Trećega dana razine koncentracije LDH i CK-MB dosežu svoj maksimum, a razina troponina T smanjuje se prema nuli, točnije pada na 0,11 U/L u tretiranoj skupini i na 0,24 U/L u kontrolnoj. Trećega dana je ponovno dokazana statistička značajnost između razina enzima CK-MB i LDH kontrolne i tretirane skupine. Sedmog dana koncentracija LDH u tretiranoj skupini je bila 279,18 U/L, a u kontrolnoj 338,19 U/L, što i dalje ukazuje na značajnu razliku između tretirane i kontrolne skupine životinja.

Dobiveni rezultati promjena razina enzima jasno ukazuju na signifikantnu razliku između štakora koji su primili BMP1-3 i štakora kontrolne skupine.

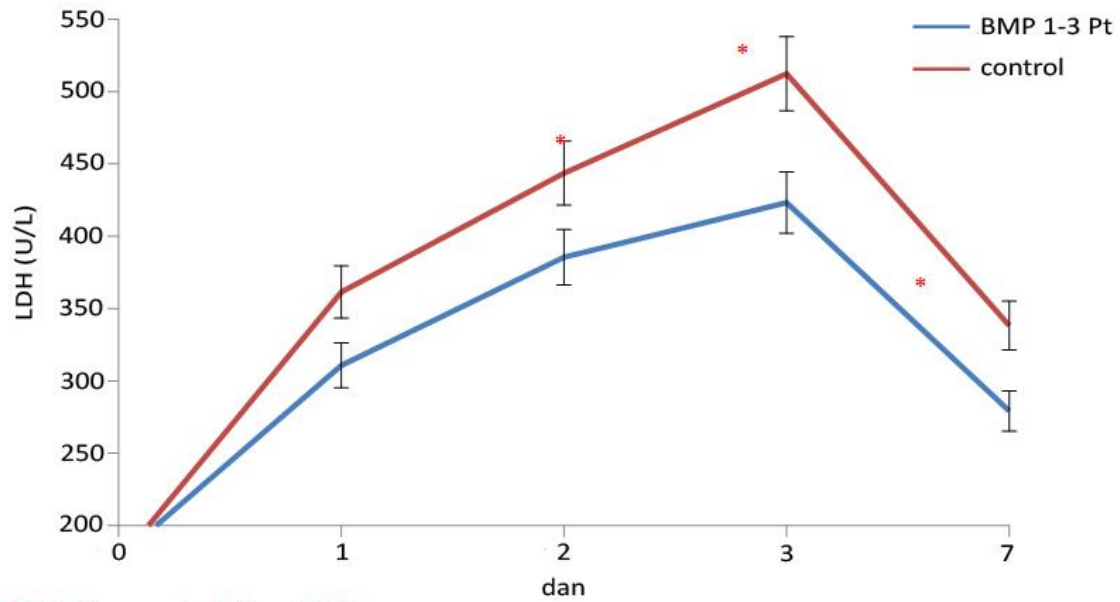


Slika 4: Grafički prikaz koncentracije troponina T po danima



* P<0,05 vs control; Mann Whitney

Slika 5: Grafički prikaz koncentracije CK-MB po danima



* P<0,05 vs control; Mann Whitney

Slika 6: Grafički prikaz koncentracije LDH po danima

6.2. BMP1-3 monoklonsko protutijelo smanjuje ožiljkavanje nakon AIM

Kako bi se procijenila učinkovitost terapije BMP1-3 monoklonskim protutijelom u smanjenju ožiljkastog tkiva nakon AIM, kontrolne i tretirane životinje žrtvovane su 30 dana nakon AIM. Izolirana srca životinja obrađena su histološki, te su rezovi podvrgnuti histomorfometrijskoj analizi kako bi se točno utvrdio udio kolagena u ukupnom tkivu srca. Životinje tretirane BMP1-3 monoklonskim protutijelom prosječno imaju značajno manji udio kolagena u tkivu srca (8,88%) u odnosu na kontrolne životinje (23,66%) (slika 7A, 7B). Maksimalna dobivene vrijednost udjela kolagena u tretiranoj skupini iznosi 18,19%, dok je u kontrolnoj skupini to 42,14% (slika 7C). Minimalne vrijednosti udjela kolagena u tretiranoj skupini iznosi 3,26%, a u kontrolnoj skupini 3,4%. Pri minimalnim vrijednostima se ne uočava velika razlika u udjelu kolagena, dok se je pri maksimalnim izmjerenim vrijednostima ona značajna.

Specifična kvalitativna vizualna analiza histoloških preparata potvrđuje rezultate dobivene kvantitativnim testom. Miokard životinja tretiranih BMP1-3 protutijelom ima pravilniju strukturu i veći broj očuvanih vlakana srčanih mišića. Također, globalno je smanjen broj nekvalitetnog vezivnog tkiva, dok su lokalne nakupine veziva manje i pomiješane sa zdravim tkivom, što implicira manje posljedice na funkciju miokarda.

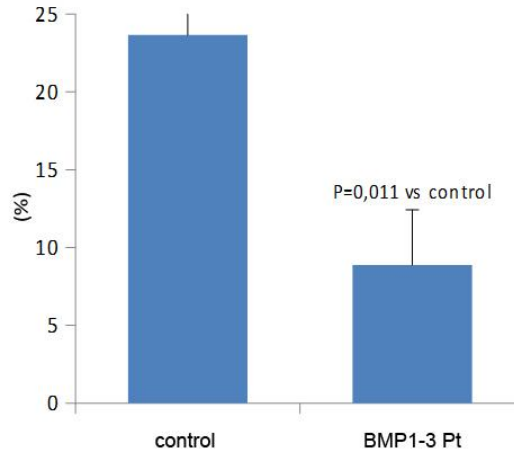
Ukupni rezultati pokazuju da se primjenom BMP1-3 neutralizirajućeg protutijela u 2 tjedna nakon indukcije akutnog infarkta miokarda dugoročno smanjuje količina vezivnog tkiva u odnosu na kontrolnu skupinu, povećavajući na taj način količinu funkcionalnog dijela srca i tako pridonosi održavanju pravilnog rada srca nakon AIM,

smanjujući mogućnost potencijalno fatalnih komplikacija (stvaranje tromba, aneurizma, ruptura i sl.).

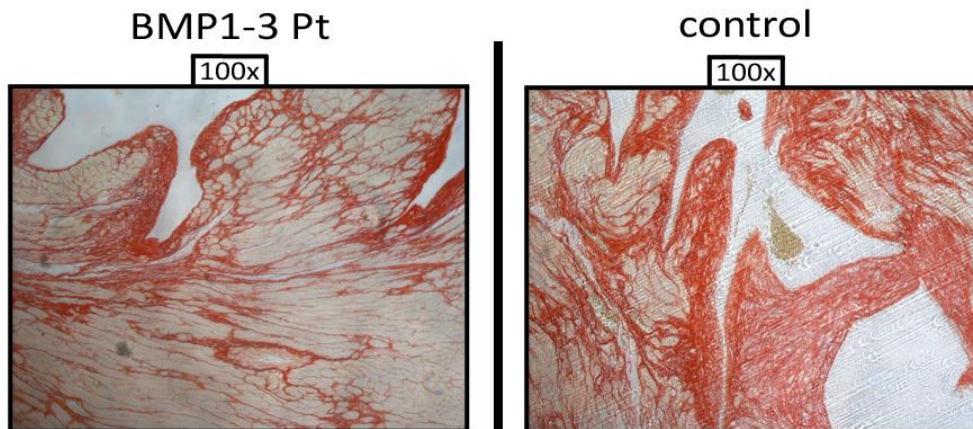
A)

BMP1-3 Pt	kolagen(%)	control	kolagen(%)
1	18,19	11	3,4
2	5,42	12	38,9
3	11,08	13	27,88
4	7,62	15	20,09
5	4,39	16	9,45
6	4,4	17	23,28
7	8,2	18	17,67
8	17,34	19	42,14
10	3,26	20	30,12
AVERAGE	8,877778	AVERAGE	23,65889
STDEV	5,578129	STDEV	12,7204
		Mann-Whitney	0.011

B)



C)



Slika 7: A) Tablični prikaz pojedinih izmjerenih vrijednosti kolagena u tretiranih životinja i kontrolne skupine te izračun prosječne vrijednosti i standardne devijacije
 B) Grafički prikaz prosječne vrijednosti udjela kolagena u preparatu kontrolnih skupina i tretirane skupine životinja
 C) Histološki prikaz na povećanju 100x preparata s maksimalnim udjelom kolagena iz tretirane i kontrolne skupine

7. RASPRAVA

Prethodna istraživanja životinja s kroničnom bolesti bubrega (KBB) otkrila su ključnu ulogu BMP1-3 u fibroznom putu. Tretman BMP1-3 proteinom povećao je količinu fibroznog tkiva u bubrezima životinja s KBB te smanjio njihovo preživljenje. Naprotiv, inhibicija BMP1-3 specifičnim protutijelom smanjuje prekomjerno stvaranje ožiljkastog tkiva koje nastaje kao posljedica aktivacije mehanizma popravka oštećenog bubrežnog tkiva, što izravno poboljšava bubrežnu funkciju i povećava vrijeme preživljenja (Grgurevic L i sur – 2011). Ovi podaci u skladu su s našim rezultatima učinka BMP1-3 protutijela u štakora s AIM, gdje je histološki i histomorfometrijski potvrđena smanjena razina kolagena nakon tretmana u odnosu na kontrolnu skupinu.

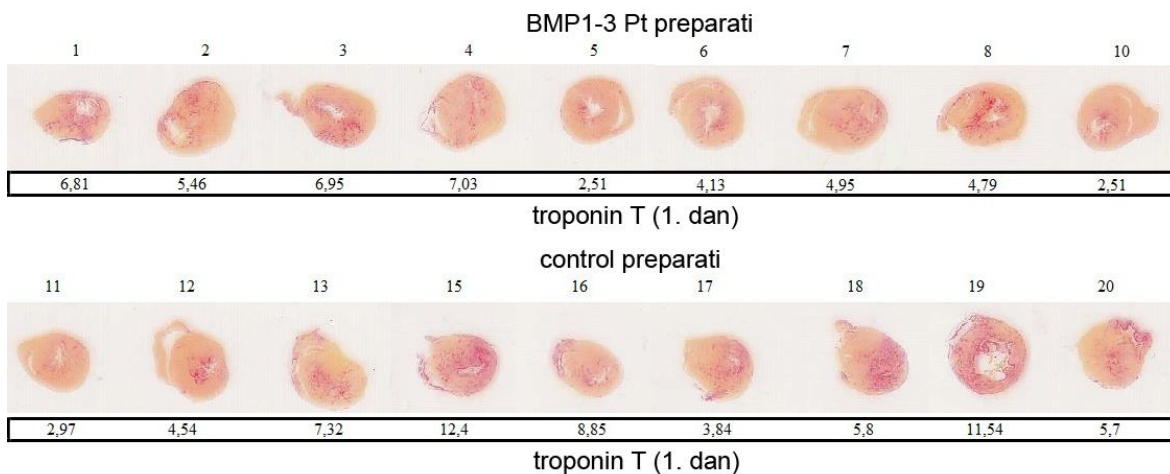
Prije dvadesetak godina otkrivena je skupina malih proteina nazvana secreted frizzled related proteins (sFRP) za koju je pokazano da ima važan utjecaj na embrionalni i fetalni razvoj skeleta (Hoang B i sur – 1996). Kasnije je otkrivena povezanost sFRP i BMP1, gdje se sFRP1 ponaša kao inhibitor BMP1 kod dorzalno-ventralne signalizacije u razvoju (Ploper D i sur – 2011). Nedavno su konstruirani sFRP2^{-/-} miševi koji stvaraju manju količinu ožiljkastog tkiva nakon AIM (Kobayashi K i sur – 2009). To potvrđuje inicijalnu hipotezu o sFRP2 kao agonistu BMP1, tako da njegova neutralizacija u životinje dovodi i do smanjene razine BMP1 a samim time i reduciranjem fibroze te poboljšanjem funkcije srca. Međutim, ubrzo su He i suradnici pokazali da egzogeno primijenjen sFRP2 inhibira BMP1 i na taj način čuva srce od prekomjerne fibroze nakon AIM, što se prvotno čini kontradiktornim u odnosu na prethodna istraživanja (He W i sur – 2010). U ponovljenim eksperimentima s visokom dozom sFRP2 u miševa nakon AIM ustanovljen je njegov agonistički efekt. Suprotni učinci sFRP na BMP1 objašnjeni su

dakle različitim dozama te se on pri maloj dozi ponaša kao antagonist, a pri velikoj kao agonist BMP1. Kao što je nedavno sumirano, oba rada potvrđuju inhibiciju BMP1 kao ključan korak u smanjenju udjela fibroznog tkiva i očuvanju ejekcijske frakcije nakon AIM, što potvrđuje rezultate naših eksperimenata (Jugdutt BI – 2009).

Za razliku od KBB naše se istraživanje bavi akutnom indikacijom, točnije AIM te smo stoga procijenili i učinak BMP1-3 protutijela na rano oštećenje tkiva, mjerenjem specifičnih markera, prvenstveno troponina T. Kako je navedeno, tretman BMP1-3 monoklonskim protutijelom smanjio je inicijalnu ozljedu nakon AIM te time dodatno pridodao smanjenju nakupljanja manje vrijednog tkiva nakon procesa reparacije i remodeliranja. Dok je učinak neutralizacije BMP1-3 na proces nakupljanja ožiljka jasan, njegov akutni povoljan efekt nije objašnjen te stoga mora biti predmet budućih istraživanja koje će razjasniti točan mehanizam akcije novog monoklonskog protutijela.

8. ZAKLJUČAK

U ovom radu pokazano je da monoklonsko protutijelo na BMP1-3 enzim reducira stvaranje ožiljkastog tkiva nakon infarkta miokarda u štakora. Analizom serumskih markera srčanog oštećenja utvrđen je i povoljan učinak protutijela na ranu ozljedu miokarda što dodatno pridonosi očuvanju funkcionalnog kapaciteta srca. (slika 8)



Slika 8: Prikaz histoloških preparata miokarda i vrijednosti troponina T izmjerene 1. dan nakon indukcije infarkta za sve životinje uključene u pokus

9. LITERATURA

1. Vrhovac B, Jakšić B, Reiner Ž, Vucelić B i suradnici. Interna medicina. 4. izd. Zagreb: Naklada Ljevak; 2002, str 573-606
2. Rumberger JA . Ventricular dilatation and remodeling after myocardial infarction. 1994 Mayo Clin Proc 69:664-74
3. Thom T, Haase N, Rosamond W, Howard VJ, Rumsfeld J, Manolio T, Zheng ZJ, Flegal K, O'Donnell C, Kittner S, Lloyd-Jones D, Goff DC Jr, Hong Y, Adams R, Friday G, Furie K, Gorelick P, Kissela B, Marler J, Meigs J, Roger V, Sidney S, Sorlie P, Steinberger J, Wasserthiel-Smoller S, Wilson M, Wolf P; American Heart Association Statistics Committee and Stroke Statistics Subcommittee. Heart disease and stroke statistics--2006 update: a report from the American Heart Association Statistics Committee and Stroke Statistics Subcommittee. Circulation. 2006; 113:e85-151
4. de Logeril M, Salen P, Martin JL, Monjaud I, Delaye J, Mamelle N. Mediterranean diet, traditional risk factors, and the rate of cardiovascular complications after myocardial infarction: final report of the Lyon Diet Heart Study. 1999 Circulation 99:779-85
5. Kralj V, Hrabak-Žerjavić, Brkić I. Smrtnost od akutnog infarkta miokarda u Hrvatskoj. Hrvatski zavod za javno zdravstvo. Zagreb 2010; 5:7.
6. Roger VL. Epidemiology of myocardial infarction. Med Clin North Am. 2007 91:537-52

7. Martin G Rains, Charles A Laney, Alison L Bailey, and Charles L Campbell. Biomarkers of acute myocardial infarction in the elderly: troponin and beyond. *Clin Interv Aging*. 2014; 9: 1081–1090.
8. Senn on the Healing of Aseptic Bone Cavities by Implantation of Antiseptic Decalcified Bone. *Ann Surg* 1889; 10:352-68
9. Sharrard WJ, Collins DH. The fate of human decalcified bone grafts. *Proc R Soc Med* 1961; 54:1101-2
10. Urist MR. Bone: formation by autoinduction. *Science*. 1965; 150:893-9
11. Sampath TK, Reddi AH. Homology of bone-inductive proteins from human, monkey, bovine, and rat extracellular matrix. *Proc Natl Acad Sci U S A*. 1983 80:6591-5
12. Rengachary SS. Bone morphogenetic proteins: basic concepts. *Neurosurg Focus*. 2002 Dec 15; 13(6):e2.
13. Vukicević S, Stavljenić A, Pećina M. Discovery and clinical applications of bone morphogenetic proteins. *Eur J Clin Chem Clin Biochem*. 1995 Oct; 33(10):661-71.
14. Martinovic S, Borovecki F, Miljavac V, Kisic V, Maticic D, Francetic I, Vukicevic S. Requirement of a bone morphogenetic protein for the maintenance and stimulation of osteoblast differentiation. 2006 *Arch Histol Cytol* 69:23-36
15. Sieber C, Kopf J, Hiepen C, Knaus P. Recent advances in BMP receptor signaling. *Cytokine Growth Factor Rev* 2009; 20:343-55
16. Liu A, Niswander LA. Bone morphogenetic protein signalling and vertebrate nervous system development. *Nat Rev Neurosci*. 2005 Dec;6(12):945-54.

17. Simic P, Vukicevic S. Bone morphogenetic proteins: from developmental signals to tissue regeneration. Conference on bone morphogenetic proteins. EMBO Rep 2007; 8:327-31
18. Vukicevic S, Latin V, Chen P, Batorsky R, Reddi AH, Sampath TK. Localization of osteogenic protein-1 (bone morphogenetic protein-7) during human embryonic development: high affinity binding to basement membranes. Biochem Biophys Res Commun. 1994 Jan 28;198(2):693-700.
19. Simic P, Vukicevic S. Bone morphogenetic proteins in development and homeostasis of kidney. Cytokine Growth Factor Rev 2005; 16:299-30
20. The BMP2 Evaluation in Surgery for Tibial Trauma (BESTT) Study Group; Govender S, Csimma C, Genant HK, Valentin-Orpan A (2002) Recombinant human bone morphogenetic protein-2 for treatment of open tibial fractures: a prospective, controlled, randomized study of 450 patients. J Bone Joint Surg-Am 84-A:2123-2134
21. Bishop GB, Einhorn TA (2007) Current and future clinical applications of bone morphogenetic proteins in orthopaedic trauma surgery. Int Orthop 31:721-7
22. Courvoisier A, Sailhan F, Laffenêtre O, Obert L; French Study Group of BMP in Orthopedic Surgery (2014) Bone morphogenetic protein and orthopaedic surgery: can we legitimate its off-label use? Int Orthop 38:2601-5
23. Kessler E, Takahara K, Biniaminov L, Brusel M, Greenspan DS. Bone morphogenetic protein-1: the type I procollagen C-proteinase. Science 1996; 271:360-2

24. Wozney JM, Rosen V, Celeste AJ, Mitsock LM, Whitters MJ, Kriz RW, Hewick RM, Wang EA. Novel regulators of bone formation: molecular clones and activities. *Science* 1988; 242:1528-34
25. Ge G, Greenspan DS. Developmental roles of the BMP1/TLD metalloproteinases. *Birth Defects Res C Embryo Today* 2006; 78:47-68
26. Janitz M, Heiser V, Böttcher U, Landt O, Lauster R. Three alternatively spliced variants of the gene coding for the human bone morphogenetic protein-1. *J Mol Med (Berl)*. 1998 Feb;76(2):141-6.
27. Grgurevic L, Macek B, Healy DR, Brault AL, Erjavec I, Cipicic A, Grgurevic I, Rogic D, Galesic K, Brkljacic J, Stern-Padovan R, Paralkar VM, Vukicevic S. Circulating bone morphogenetic protein 1-3 isoform increases renal fibrosis. *J Am Soc Nephrol*. 2011 Apr;22(4):681-92.
28. Grgurevic L, Macek B, Mercep M, Jelic M, Smoljanovic T, Erjavec I, Dumic-Cule I, Prgomet S, Durdevic D, Vnuk D, Lipar M, Stejskal M, Kufner V, Brkljacic J, Maticic D, Vukicevic S. Bone morphogenetic protein (BMP)1-3 enhances bone repair. *Biochem Biophys Res Commun*. 2011 Apr 29;408(1):25-31
29. Hopkins DR, Keles S, Greenspan DS. The bone morphogenetic protein 1/Tolloid-like metalloproteinases. *Matrix Biol* 2007; 26:508-23
30. Vadon-Le Goff S, Hulmes DJ, Moali C. BMP1/tolloid-Like proteinases synchronize matrix assembly with growth factor activation to promote morphogenesis and tissue remodeling. *Matrix Biol*. 2015 Feb 18.
31. Suzuki N, Labosky PA, Furuta Y, Hargett L, Dunn R, Fogo AB, Takahara K, Peters DM, Greenspan DS, Hogan BL. Failure of ventral body wall closure in

- mouse embryos lacking a procollagen C-proteinase encoded by *Bmp1*, a mammalian gene related to *Drosophila* *tolloid*. *Development* 1996; 122:3587-95.
32. Lee HX, Ambrosio AL, Reversade B, De Robertis EM. Embryonic dorsal-ventral signaling: secreted frizzled-related proteins as inhibitors of *tolloid* proteinases. *Cell* 2006; 124:147-59
33. Kobayashi K, Luo M, Zhang Y, Wilkes DC, Ge G, Grieskamp T, Yamada C, Liu TC, Huang G, Basson CT, Kispert A, Greenspan DS, Sato TN. Secreted Frizzled-related protein 2 is a procollagen C proteinase enhancer with a role in fibrosis associated with myocardial infarction. *Nat Cell Biol.* 2009 Jan;11(1):46-55
34. Lobo Filho HG, Ferreira NL, Sousa RB, Carvalho ER, Lobo PL, Lobo Filho JG. Experimental model of myocardial infarction induced by isoproterenol in rats. *Rev Bras Cir Cardiovasc.* 2011; 26:469-76.
35. Kohler G, Milstein C. Continuous cultures of fused cells secreting antibody of predefined specificity. *Nature* 256:495-7
36. Hadi AM, Mouchaers KT, Schlij I, Grunberg K, Meijer GA, Vonk-Noordegraaf A, van der Laarse WJ, Beliën JA. Rapid quantification of myocardial fibrosis: a new macro-based automated analysis. *Cell Oncol (Dordr).* 2011 Aug;34(4):343-54.
37. Hoang B, Moos M Jr, Vukicevic S, Luyten FP. Primary structure and tissue distribution of FRZB, a novel protein related to *Drosophila* *frizzled*, suggest a role in skeletal morphogenesis. *J Biol Chem.* 1996 Oct 18;271(42):26131-7.

38. Ploper D, Lee HX, De Robertis EM. Dorsal-ventral patterning: Crescent is a dorsally secreted Frizzled-related protein that competitively inhibits Tolloid proteases. *Dev Biol.* 2011; 352:317-28
39. He W, Zhang L, Ni A, Zhang Z, Mirotsov M, Mao L, Pratt RE, Dzau VJ. Exogenously administered secreted frizzled related protein 2 (Sfrp2) reduces fibrosis and improves cardiac function in a rat model of myocardial infarction. *Proc Natl Acad Sci USA* 2010; 107:21110-5
40. Jugdutt BI. Limiting fibrosis after myocardial infarction. *N Engl J Med.* 2009; 360:1567-9

10. SAŽETAK

Mihovil Plečko, Nia Naletilić

Učinci BMP1-3 neutralizirajućeg protutijela na akutni infarkt

miokarda u štakora

BMP1-3 protein u organizmu ima funkciju enzima prokolagenaze i bitan je čimbenik u stvaranju ožiljkastog tkiva. Kako bi ispitali utjecaj BMP1-3 neutralizirajućeg protutijela na opseg stvaranja ožiljkastog tkiva, u dvije skupine od 10 štakora (kontrolna i tretirana) induciran je akutni infarkt miokarda uz pomoć neselektivnog β -agonista isoproterenola. BMP1-3 protutijela primjenjivana su u periodu od 14 dana u tretiranoj skupini, dok je u kontrolnoj primjenjivana fiziološka otopina. U prvom tjednu izvođenja pokusa svim životinjama svakodnevno su određivane koncentracije biokemijskih markera srčanog oštećenja – troponin T, CK-MB i LDH. Trideset dana od indukcije AIM životinje su žrtvovane i učinjena je histološka i histomorfometrijska analiza. Analizom troponina T, CK-MB i LDH dokazana je statistički značajno manja koncentracija za sva 3 parametra u tretiranoj skupini nego u kontrolnoj, što dokazuje smanjeno akutno oštećenje srčanih stanica, za sada još nepoznatog mehanizmom. Histomorfometrijskom analizom dokazan je statistički značajno manji udio ožiljkastog tkiva nakon AIM u srcima životinja tretiranih BMP1-3 neutralizirajućim protutijelom.

Ključne riječi: BMP1-3 protutijelo; akutni infarkt miokarda; biokemijski markeri srčanog oštećenja; ožiljkasto tkivo nakon AIM;

11. SUMMARY

Mihovil Plečko, Nia Naletilić

Impact of the BMP1-3 neutralising antibody on acute myocardial infarction in rats

BMP1-3 protein functions as the enzyme procollagenase and it is an important factor in forming scar tissue. Acute myocardial infarction was induced in two groups of ten rats (control group and treated group) by using nonselective β – agonists of isoproterenol to test the effect of BMP1-3 neutralising antibody on the scope of tissue scarring. For a period of 14 days BMP1-3 antibodies were administered in the treated group and the control group was administered with saline solution. In the first week of the experiment in all animals was determined the concentration of biochemical markers of myocardial necrosis – troponin T, CK – MB and LDH . Thirty days after the induction of AIM animals were sacrificed and underwent histological and histomorphometric analysis. The analysis of troponin T, CK – MB and LDH demonstrated significantly lower concentrations for all three parameters in the treated group than in the control, proving reduced acute damage of the heart cells, which is an unidentified mechanism. Histomorphometric analysis demonstrated a significantly lower proportion of scar tissue after AMI in the hearts of animals treated with neutralising antibody BMP1-3.

Keywords : BMP1-3 antibody ; acute myocardial infarction ; biochemical markers of cardiac damage ; scar tissue after AMI ;

12. ZAHVALE

Zahvaljujemo mentoru, akademiku Slobodanu Vukičeviću, koji nam je omogućio izradu rada i vodio nas kroz sami proces izrade.

Posebno se zahvaljujemo doktoru Ivi Dumić-Čule na beskrajnom strpljenju i nesebičnoj pomoći koju nam je pružio pri izradi ovog rada.

Znanstvenom radu doprinjele su Đurđica Car i Mirjana Palčić koje su pomagale pri izvođenju pokusa na životinjama, te im ovim putem zahvaljujemo.

13. ŽIVOTOPISI

Zovem se Mihovil Plečko, rođen sam 25. travnja 1992. godine u Zagrebu. Stanujem u Samoboru u peteročlanoj obitelji. Pohađao sam prirodoslovno-matematičku gimnaziju Lucijan Vranjanin u Zagrebu. Trenutno sam 4. godina Medicinskog fakulteta. Dobitnik sam Dekanove nagrade za uspjeh na 2. godini studija. Demonstrator sam na Katedri za anatomiju i na Katedri za patofiziologiju.

Zovem se Nia Naletilić, rođena sam 18. srpnja 1994. godine u Zagrebu. Završila sam prirodoslovno-matematičku XV. gimnaziju informatičko-matematičkog usmjerenja. Upisala sam 2013. godine Medicinski fakultet u gradu Zagrebu, a trenutno sam 2. godina studija. Demonstrator sam na Katedri za anatomiju.