

SVEUČILIŠTE U ZAGREBU  
VETERINARSKI FAKULTET

Maša Bosnić, studentica IV godine

**DIJAGNOSTIČKI PRISTUP STADIMA PAŠKE OVCE ZARAŽENIMA  
*JAAGSIEKTE SHEEP RETROVIRUSOM* UZROČNIKOM PLUĆNOG  
ADENOKARCINOMA**

Studentski rad

Zagreb, 2011.

Ovaj rad je proizašao iz suradnje Zavoda za veterinarsku patologiju Veterinarskog fakulteta i Zavoda za opće stočarstvo Agronomskog fakulteta Sveučilišta u Zagrebu, u sklopu znanstvenog projekta Ministarstva znanosti obrazovanja i športa RH „Komparativna dijagnostika, morfometrija i analiza tumora ljudi i životinja“ voditelja prof. dr. sc. Željka Grabarevića i projekta Vijeća za istraživanja u poljoprivredi RH „Zaštita zdravlja ovaca i koza u ekološkim uzgojima“ voditelja doc. dr. sc. Antuna Kostelića.

Rad je izrađen pod vodstvom asistentice dr. sc. Ane Beck i doc. dr. sc. Antuna Kostelića, te je predan na natječaj za dodjelu Rektorove nagrade u akademskoj godini 2010./2011.

## POPIS KRATICA

HE – hemalaun eosin

PCR - (Polymerase Chain Reaction-engl.) lančana reakcija polimerazom

OPA - ovčji plućni adenokarcinom

PAO - plućna adenomatoza ovaca

JSRV - jaagsiekte sheep retrovirus

enSRV - endogeni jaagsiekte sheep retrovirusa

egJSRV - egzogeni jaagsiekte sheep retrovirus

dUTP - deoksiuridintrifosfataza

RNK - ribonukleinska kiselina

DNK - deoksiribonukleinska kiselina

RH – Republika Hrvatska

## SADRŽAJ:

UVOD .....	1
HIPOTEZA .....	3
OPĆI CILJEVI RADA:.....	3
SPECIFIČNI CILJ RADA: .....	3
MATERIJALI I METODE .....	4
Stada u istraživanju .....	4
Klinički pregled.....	5
Patoanatomska pretraga.....	6
Potpuna obdukcija .....	6
Pregled pluća .....	6
Histopatološka pretraga.....	7
Molekularna pretraga .....	7
REZULTATI.....	9
Rezultati kliničkog pregleda.....	9
Stado Pag.....	9
Stado Gorica.....	9
Rezultati patoanatomska pretrage .....	11
Rezultati histopatološke pretrage .....	16
Rezultati molekularne pretrage .....	19
RASPRAVA.....	20
ZAKLJUČCI .....	22
POSVETA .....	23
POPIS LITERATURE .....	24
SAŽETAK.....	26
SUMMARY .....	27

## UVOD

Ovčji plućni adenokarcinom (OPA), od ranije poznat kao plućna adenomatoza ovaca (PAO), predstavlja kontagiozni tumor kojeg uzrokuje infekcija *jaagsiekte sheep retrovirusom* (JSRV). Ova bolest enzoetskog karaktera poznata je diljem svijeta više od 100 godina i od tada predstavlja nerješiv problem u uzgojima u kojima se virus održava (GRIFFITHS i sur., 2010.). Podrijetlo imena *Jaagsiekte sheep retrovirus*, kao i anglosaksonski naziv bolesti *Jaagsiekte*, potiče od južnoafričkog izraza kojim se opisuje zaostajanje bolesne ovce za stadom. Onkogene i imunogene osobine ovog virusa godinama su predstavljale nepoznanicu, sve do primjene molekularnih tehnika kojima je opisan njegov genom. *JSRV* se sastoji od četiri gena: *env*, *gag*, *pro* i *pol gen*. *Gag gen* kodira poliprotein koji se dijeli u tri proteina od kojih su izgrađeni matriks, osnovni protein kapside i nukleomatriks. *Pro gen* kodira protein gotovo jednak deoksiuridintrifosfatazi (dUTP). *Pol gen* kodira reverznu transkriptazu i integrazu važne za enzimatiku aktivnost virusa. Ovi enzimi sudjeluju u replikaciji virusne RNK i integraciji DNK pro virusa u genomu domaćina. *Env gen* kodira površinske i transmembranske glikoproteine s pomoću kojih se virus adherira za stanične receptore i prolazi kroz membranu do citoplazme. *Env gen* je odgovoran za onkogeni transformaciju pneumocita tipa II i Clara stanica pluća ovce (LEROUX i sur., 2007.). Virusna ovojnica nužna je i dostatna za tumorsku transformaciju stanica pluća (WOOTTON i sur., 2005.). Srodan i gotovo jednak je endogeni JSRV virus (enJSRV) koji se u genomu ovce nalazi u 8 do 12 kopija, što značajno otežava razvoj cjepiva protiv egzogenog virusa (HECHT i sur., 1996; CARLSON i sur., 2003.). Fetus ovce se inficira enJSRV između 120. i 125. dana gestacije, jer je tada posebice izražena ekspresija endogenog virusa u endometriju i placenti ovce. Infekciju fetusa endogenim virusom organizam ne prepoznaje kao antigen, jer u tom periodu razvoja ploda dolazi do selekcije klonova T-limfocita, što uzrokuje imunosnu toleranciju na endogeni i egzogeni JSRV. Zbog toga do sada nije razvijeno uspješno cjepivo kao ni adekvatni serološki testovi (SPENCER i sur., 2003; DUNLAP i sur., 2006a; DUNLAP i sur., 2006b). Karakteristika ovog betaretrovirusa je nemogućnost njegove kultivacije in vitro, mada je virusna etiologija OPA dokazana biološkim pokusom još 1962. godine. Duran-Reynal uspješno je obavio transmisiju tumora aplikacijom suspenzije tumorskog tkiva iz pluća oboljele ovce u pluća zdravog janjeta (CVJETANOVIĆ I MARTINČIĆ, 1962.). Inkubacija u prirodnim uvjetima je izrazito duga, od nekoliko mjeseci do nekoliko godina. Inficirane ovce ne moraju za života uvijek razviti kliničke znakove bolesti iako im veći dio plućnog parenhima može biti zahvaćen tumorom. Najčešće ugibaju jedinke u dobi od 2 do 4 godine, premda su opisani i ekstremni slučajevi razvijenog OPA u janjadi stare 2 mjeseca, te u ovce stare 11 godina (CAPORALE i sur., 2005; GONZALEZ i sur., 2001.). Egzogeni virus se prenosi kapljično i kolostrumom (GRECO i sur., 2008.). Ako se životinja inficira u zrelijoj dobi, simptomi bolesti nastupiti će znatno kasnije (SHARP i DE LAS HERAS, 2007.). Klinički se bolest očituje respiratornim poremećajima koji se mogu lako zamijeniti sa drugim bolestima. U terminalnoj fazi razvijenog adenokarcinoma pluća ovce su afebrilne, guše se, auskultatorno se nad plućima čuju vlažni hropci i

značajno gube na tjelesnoj težini. Klinički simptomi u oboljelih ovaca pojačavaju se pri svakom fizičkom naporu. Karakteristično je obilno cijedenje mukoidne, djelom pjenušave tekućine iz nosnica kada životinje spuste glavu. Virus se iscjetkom obilno širi u okoliš, pa tako predstavlja najčešći način prijenosa infekcije iz stada u stado (SHARP i DE LAS HERAS, 2007). Zaživotna dijagnostika OPA je složena i temelji se na molekularnom dokazu virusne DNK ili RNK u uzorcima nazalne i bronhijalne tekućine. Posljednjih godina rabe se testovi za dokaz virusa u perifernoj krvi i mlijeku, no nisu pouzdani za dokazivanje rane faze infekcije (VOIGT i sur., 2007.; GREGO i sur., 2008.). Jedini pouzdani dokaz infekcije JSRV virusom je patoanatomski nalaz tipičnih adenokarcinomskih lezija u plućima i dokaz provirusne DNA u tkivu tumora. Prvi patoanatomski i patohistološki opis bolesti objavljen 1888. godine u časopisu „*Journal of Comparative Pathology and Therapeutics*“ još je i danas aktualan, što jasno ukazuje na postojanost morfoloških promjena i patogenost samog virusa (GRIFFITHS i sur., 2010.). Lezije su ograničene na pluća, iako su opisani i rijetki slučajevi intratorakalnih i ekstratorakalnih metastaza. Pluća zahvaćena klasičnim OPA lezijama izrazito su povećana i teška zbog nakupljene sluzi koja se cijedi iz presjeka tkiva tumora, bronha i dušnika. Distribucija tumorskih masa je u pravilu unilateralna i istovremeno može zahvatiti više plućnih režnjeva. Tumorske mase su najčešće smještene u kranioventralnim dijelovima pluća, i to osobito u kaudalnom dijelu lijevog kranijalnog i desnog medijalnog plućnog režnja. Tumor raste infiltrativno i ne prelazi iznad površine ostatka plućnog parenhima stoga lako ostaje nezamijećen, jer oponaša lezije kronične upale pluća. U pravilu je bijele, sive ili ružičaste boje, a na presjeku je izrazito žilave koherencije. Osim opisanih morfoloških osobina klasičnog oblika OPA, opisani su i atipični oblici u španjolskih i izraelskih pasmina ovaca koje karakterizira multinodularna građa (DE LAS HERAS i sur., 2003.). Histološko obilježje OPA su acinarne i papilarne proliferacije obložene epitelnim kubičnim ili visokoprizmatičnim stanicama. U istom tumoru mogu se naći oba tipa tumora i stanica. Papilarne proliferacije češće su u lumenu bronha, dok je acinarna forma češća u parenhimu pluća. Lumen okolnih nepromijenjenih alveola je obilno infiltriran makrofagima. Tumorske stanice pokazuju visok stupanj intraluminalne deskvamacije, osobito u solidnom tipu adenokarcinoma sa tankom stromom. S povećanjem mase tumora povećava se i količina vezivnog tkiva u stromi. Bolest često prate sekundarne bakterijske, virusne i parazitarne infekcije (GRIFFITHS i sur., 2010.). Ovčji plućni adenokarcinom je kontagiozna, neizlječiva virusna bolest od kojeg je uginula i ovca Dolly, poznata kao prvi klonirani sisavac. OPA nanosi velike štete ovčarstvu u svim zemljama svijeta, osim Australije i Novog Zelanda, zahvaljujući strogom nadzoru uvoza ovaca.

U RH bolest je prvi puta dokazana 1962. godine na području Dalmatinske zagore gdje je unesena zahvaljujući „merinizaciji“ hrvatskih pasmina ovaca (Neobjavljeni podaci epizotiolškog istraživanja profesora Martinčića - arhiva Zavoda za veterinarsku patologiju, urudžbeni zapisnik, 1960.-1964. godina). Usprkos činjenici da RH ima stoljetnu ovčarsku tradiciju kako kontinentalnih tako i primorskih regija, ova bolest od smrti profesora Martinčića nije sustavno istraživana u našoj zemlji, pa su stoga dostupni podaci vrlo oskudni.

## HIPOTEZA

Zahvaljujući projektu Vijeća za istraživanja u poljoprivredi „Zaštita zdravlja ovaca i koza u ekološkim uzgojima“ dana 23. 11. 2007., patoanatomskim i patohistološkim pregledom dokazan je ovčji plućni adenokarcinom u stadu na području grada Paga. Temeljem činjenica da ovaj transmisivni virusom uzrokovani adenokarcinom pluća ima jako dugu inkubaciju, zaključeno je da taj nalaz ne predstavlja izolirani slučaj, te da su i druge ovce u stadu najvjerojatnije zaražene JSRV. Otok Pag ima brojnu populaciju ovaca koje pasu na relativno malim površinama pašnjaka, pa tako ovce iz različitih stada neprestano dolaze u kontakt i miješaju se. Bliski kontakt grla iz različitih stada predstavlja osnovu za širenje virusa u ukupnoj otočkoj populaciji ovaca.

## **OPĆI CILJEVI RADA:**

- 1) Prikaz kliničke slike OPA u paške ovce
- 2) Prikaza patoanatomskih promjena tipičnih za OPA u paške ovce
- 3) Prikaza histopatoloških promjena tipičnih za OPA u paške ovce
- 4) Molekularni dokaz JSRV u tkivu adenokarcinoma paške ovce

## **SPECIFIČNI CILJ RADA:**

Dokazati da li je OPA nedavno unesena u populaciju Paških ovaca ili bolest perzistira na otoku od davnina.

## MATERIJALI I METODE

### *Stada u istraživanju*

Terensko istraživanje provedeno je u tri stada ovaca u kojima je primarna uzgojna namjena proizvodnja mlijeka. Stada se nalaze na različitim područjima otoka Paga, a to su: grad Pag, Gorica i Stara Novalja. Zdravlje svakog stada je praćeno tijekom tri godine, u razdoblju od kraja prosinca 2007. do siječnja 2011. godine. Oskudan vegetacijski sastav pašnjaka uvjetuje pregonsko napasivanje u svim stadima, a time i kontakt sa ovcama iz drugih uzgoja.

Stado Pag: Na zemljopisnim koordinatama 44° 26' 39" N 15° 03' 13" l praćeno je u razdoblju od mjeseca studenog 2007. do mjeseca veljače 2008., kada je brojilo 63 grla paške ovce, 2 ♂ i 61 ♀. Prosječna starost ovaca u stadu bila je 4 godine. Za rasplod ovaca korišteni su isključivo ovnovi iz stada. Remont se provodio iz populacije vlastite janjadi. Ovce su napasivane uglavnom na Paškom polju, a mužnja se odvijala u improviziranim stajama (Slika 1.).



Slika 1. Paško polje



Slika 2. Pašnjak blato

Stado Gorica: Na zemljopisnim koordinatama 44° 23' 52" N 15° 17' 08" l stado je praćeno tijekom tri godine. Na početku istraživanja 2008. godine stado je brojilo 30 grla paške ovce, 2009. vlasnik uvodi nova grla pramenke pa ono broji 70 jedinki, a 2010. godine taj broj pada na 67 grla. Prosječna starost ovaca u stadu bila je 5 godina. Stado ima 4 paška ovna, dok su ostale jedinke ženke. U stadu su isti ovnovi korišteni za rasplod od početka terenskog istraživanja. Ovce su napasivane na pašnjacima blato (Slika 2), a mužnja se je odvijala u improviziranim stajama.

Stado Novalja: Na zemljopisnim koordinatama 44° 33' 25" N, 14° 52' 58" l, stado je praćeno tijekom tri godine; 2008. godine stado je brojilo 31 grlo paške ovce. Tijekom 2009. i 2010. godine broji 32 grla. Prosječna starost ovaca u stadu bila je 5 godina. Stado ima jednog ovna, dok su ostale jedinke ženke. Isti



ovan je u stadu od početka terenskog istraživanja. Ovce su napasivane na pašnjacima kamenjar (Slika 3), a mužnja se je odvijala u improviziranim stajama.

Za sva tri stada karakteristično je da se ovce drže dok traje njihova mliječna isplativost za uzgajivača, tako da se u stadu nalaze i ovce starije od 11 godina. U zadnjoj trećini gravidnosti i tijekom laktacije, hranidba se temelji na paši uz dohranu sijenom i smjesom od različitih žitarica (kukuruz, ječam, zob). Stada se napajaju pomoću kanti i valova vodom iz cisterni i vodovoda. U sezoni janjenja ovce borave na manjim ograđenim površinama, a tada se hranidba temelji na sijenu i smjesama. U razdoblju od 30 dana janjad se odvaja od majki i kolje, izuzev janjadi namijenjene za obnovu (remont) stada.



Slika 3. Pašnjak kamjenar

### ***Klinički pregled***

Dijagnostički algoritam kojim smo postavili sumnju da u stadima perzistira JSRV temeljio se na anamnezi koja je uključivala sljedeća pitanja:

- 1) Da li su u stadu zabilježena sporadična uginuća ovaca srednje i starije dobi?
- 2) Da li su uginućima prethodili simptomi kronične afebrilne respiratorne bolesti koja nije reagirala poboljšanjem nakon primjene antibiotske i antihelmintske terapije?
- 3) Da li je u ovaca koje su pokazivale navedene simptome dolazilo do pogoršanja respiratornih simptoma prilikom pojačane fizičke aktivnosti kao što je kretanja stada, te da li su pritom zaostajale za stadom?

Zatim je provedena inspekcija stada u pokretu i odabir jedinki koje zaostaju.

Shema pojedinačnog kliničkog pregleda ovaca:

- 1) Inspekcija pokreta disanja koji uključuju značajno korištenje trbušne stjenke u inspiriju i ekspiriju-abdominalni tip disanja.
- 2) Auskultacija grudnog koša ili samo dušnika u slučajevima kada ovce nisu ošišane.
- 3) Inspekcija sluznica.
- 4) Utvrđivanje curenja obilnog nazalnog iscjetka pri spontanom spuštanju glave.
- 5) Test tački - podizanje stražnjeg dijela tijela i spuštanje glave u najnižu poziciju u odnosu na trup, pri čemu dolazi do obilnog cijeđenja nazalnog iscjetka.

### ***Patoanatomska pretraga***

Uginule i eutanazirane ovce dostavljane su na obdukciju u Zavodu za veterinarsku patologiju Veterinarskog fakulteta Sveučilišta u Zagrebu. U nekoliko slučajeva prisilnih klanja na obdukciju su dostavljena isključivo pluća, te je stoga obavljena parcijalna obdukcija po istom algoritmu pregleda.

### ***Potpuna obdukcija***

Algoritam obdukcije uginulih i eutanaziranih ovaca prilagodili smo biološkom ponašanju plućnog adenokarcinoma ovaca u svrhu preciznog utvrđivanja distribucije tumora u plućima, te prisustva torakalnih i ekstratorakalnih metastaza. U prsnoj šupljini je još određivana prisutnost patološkog sadržaja, prvenstveno transudata ili eksudata, prozirnost i glatkoća poplućnice i porebrice, morfološke osobine traheobronhijalnih i medijastinalnih limfnih čvorova, prisustvo priraslica i posljedične adhezije seroznih površina susjednih organa. Također smo mjerili debljinu naslaga loja u masnim depozitima u svrhu prosuđivanja gojnog stanja ovce.

### ***Pregled pluća***

- 1) Procjena izostanka kolapsa plućnog parenhima pri otvaranju prsne šupljine.
- 2) Određivanja količine i kvalitete tekućine u dušniku i bronhima.
- 3) Precizno utvrđivanje distribucije adenokarcinoma u plućnim režnjevima
- 4) Utvrđivanje udjela adenokarcinoma u volumenu promijenjenog plućnog režnja
- 5) Određivanje boje i konzistencije adenokarcinoma.
- 6) Utvrđivanje prisutnosti i distribucije malih, „satelitskih“ adenokarcinoma.

### ***Histopatološka pretraga***

Organi i tkiva fiksirani su u neutralnom puferiranom 10 % formalinu tijekom 24 sata. Nakon 24 satne fiksacije uklopljeni su u parafin i rezani na kliznom mikrotomu u rezove debljine 3 do 5  $\mu\text{m}$ . Rezovi su nakon deparafiniranja obojeni hematoksilin-eozinom. Mikroskopska stakalca označavana su šiframa rednog broja histološkog protokola i kalendarske godine za svaku pojedinu ovcu.

Kriteriji mikroskopske pretrage određeni su na temelju morfološki karakteristika OPA-e opisanih u drugih pasmina ovaca. Rezultati histopatološke pretrage prikazani su tablično, za svaki kriterij upisan je (+) ili (-).

### ***Molekularna pretraga***

Za izdvajanje DNA je korišteno tkivo adenokarcinoma pluća ovce „broj 1“ stado Pag, stare četiri godine i ovce „broj 5“ stado Gorica stare 17 mjeseci. Istovremeno je izdvojena DNA iz tkiva pluća divlje svinje i ovce iz područja gdje do sada nije utvrđen OPA (Cres, ovca stara 12 godina). Uzorci divlje svinje i creske ovce korišteni su kao negativne kontrole izdvajanja DNA. Ukupna DNA je izdvojena komercijalnim kitom DNAeasy Blood & Tissue Kit (Quiagen, Hilden, Njemačka) prema uputama proizvođača.

Tablica 1. Ispitivani i kontrolni uzorci za molekularnu dijagnostiku

<b>Oznaka</b>	<b>Tkivo</b>
1	Pluća divlje svinje
2	Pluća ovce “broj 1”
3	Pluća ovce “broj 5”
4	Pluća creske ovce slobodne od OPA

Lančana reakcija polimerazom (engl. Polymerase chain reaction, PCR) je korištena kako bi se umnožio ciljani odsječak od oko 150 parova baza. Za umnažanje ciljanog odsječka korištena je prednja početnica P1 (MWG) TGGGAGCTCTTTGGCAAAAGCC i stražnja početnica P3 (MWG) CACCGGATTTTTACACAATCACCGG prema protokolu kojeg su izradili PALMARINI I SUR. (1996.). Kao predložak za PCR korištena je ranije izdvojena DNA u koncentraciji od 50 ng. Konačna reakcijska smjesa se sastojala od 1x reakcijskog pufera (Quiagen), 0,5mM  $\text{MgCl}_2$  (Quiagen), početnica P1 (MWG) i P3 (MWG) u koncentraciji 0,2  $\mu\text{M}$ , 0,2mM svakog nukleotida (dNTP mix, Roche) i 1,25 U polimeraze (Hotstart, Quiagen).

Reakcija se sastojala od inicijalne denaturacije u trajanju 5 minuta pri 94 °C, nakon čega je uslijedilo 40 ciklusa kako sljede:

- 1) denaturacija pri temperaturi od 94 °C kroz 30 s;
- 2) prihvaćanje početnica pri temperaturi od 59 °C kroz 30 s
- 3) produženje pri temperaturi od 72 °C kroz 30 s

Nakon posljednjeg ciklusa produženje je provedeno na 72 °C tijekom sedam minuta. Reakcija je automatski zaustavljena pri temperaturi od 4 °C.

Plazmid pCM2JS21 je korišten kao pozitivna kontrola reakcije, dok je voda slobodna od enzima maza i dnaza korištena kao negativna kontrola reakcije.

Uspješnost umnažanja provjerena je elektroforezom u 1,5% agaroznom gelu s 1 µg/ml etidij bromida

## REZULTATI

### Rezultati kliničkog pregleda

#### *Stado Pag*

U stadu Pag tijekom 2007. godine uginulo je 6 ovaca. Lešine četiri ovce pronađene su na pašnjaku u uznapredovalim stadijima dekompozicije, pa stoga nije bilo moguće utvrditi uzroke njihova uginuća. Dvije ovce koje su su uginule 23. 11. 2007. i 14. 12. 2008. u blizini mjesta za mužnju, pronađene su prije značajnijih znakova dekompozicije i dopremljene na obdukciju. Obje ovce su prije uginuća pokazivale naglašene simptome respiratorne bolesti bez poboljšanja, unatoč terapiji antibioticima i antihelminthicima širokog spektra. Početkom siječnja 2008. godine stado je klinički pregledano. Od 57 ovaca u testu kretanja stada zaostajalo je pet grla. Od navedenih pet pojedinačnim pregledom je samo u jedne ovce broj 3 ustanovljen abdominalni tip disanja, cijanoza sluznica, hropci nad dušnikom, te polovično pozitivan test tački. Da izbjegne troškove liječenja vlasnik se odlučio na eutanaziju obavljenju aplikacijom T61 u jugularnu venu.

Tablica 2. Pag - prikaz broja jedinki i uginuća tijekom perioda od tri godine (2007.-2008.)

Godina	Ovce (n)	Uginule (n)
2007.	63	5
2008.	54	3
2009.	68	2

#### *Stado Gorica*

Stado Gorica brojilo je 30 ovaca 2007. godine, ali su od sredine ljeta zabilježena sporadična uginuća ovaca u dobi od tri do osam godina. Do početka 2008. godine uginulo je 11 ovaca. Ovce nisu obducirane pa stoga nije poznat uzrok uginuća, iako su pokazivale naglašene simptome respiratorne bolesti bez poboljšanja unatoč primjeni klasične terapije. Četiri od navedenih 11 ovaca ugušilo se tijekom transporta u automobilu na putu prema veterinarskoj stanici. Vlasnik je u sve četiri ovce primijetio opsežan pjenušavi iscedak iz nosnica i usta. U siječnju 2008. godine pregledano je stado, od 19 ovaca u testu kretanja zaostalo je četiri ovce. Pokazivale su znakove apneje i abdominalnog disanja, te su imale naglašene hropce nad dušnikom. Na sluznicama prirodnih otvora nije utvrđena cijanoza. U testu tački su ovce broj 4 i 5 bile polovično pozitivne sa pojavom bijele pjenušave tekućine na ustima (Slike 4, 5.), dok ovca broj 6 nije izbacivala sluz kroz otvore nosne i usne šupljine. U srpnju je pregled stada ponovljen i izolirana je još jedna jedinka sa simptomima respiratorne bolesti karakterističnim za OPA. Vlasnik se odlučio na eutanaziju sve četiri ovce da bi izbjegao troškove liječenja, te da se utvrdi uzrok morbiditeta i mortaliteta stada. Nakon sezone janjenja 2009. godine dopunio je stado sa novih 55 ovaca, ali se

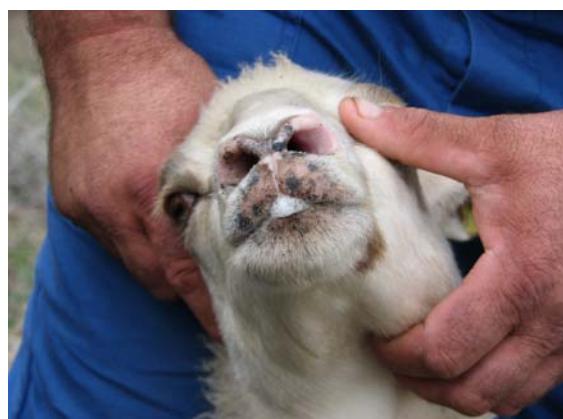
sporadična uginuća nastavljaju. Tijekom 2009. godine uginulo je 14 ovaca koje nisu obducirane. U 2010. godini stado je ponovno pregledano, te su u pet novih ovaca utvrđeni razvijeni simptomi kronične plućne bolesti. Svih pet ovaca je eutanazirano. Sve eutanazije su obavljena aplikacijom T61 u jugularnu venu.

Tablica 3. Stado Gorica broj jedinki tijekom tri godine (2008.-2010.).

Godina	Ovce (n)	Uginule (n)
2008.	30	15
2009.	70	14
2010.	67	7



Slika 4. Ovca broj 4 Test-tački. Spuštanje glave u najnižu poziciju, podizanjem stražnjeg dijela trupa



Slika 5. Ovca broj 4 Polovično pozitivan test-tački, izlazak bijele pjenušave tekućine na usta



Slika 6. Ovca broj 7 Obilno cijedenje sluzave bijele pjene predstavlja patognomonični nalaz terminalnog stadija ovčjeg plućnog adenokarcinoma



Slika 7. Ovca broj 14 Prikupljanje pjene iz pluća za molekularnu dijagnostiku

#### Stado Stara Novalja

U 2008. godini stado Stara Novalja brojilo je 31 pašku ovcu. Pri prvom slučaju uginuća vlasnik je dostavio ovcu na obdukciju. Prilikom manipulacije sa lešinom ovce broj 7 iz nosnica je iscurilo oko 2 dl bijelog sluzavog i pjenušavog sekreta (Slika 6). Klinički pregled stada nije obavljen zbog neprikladnih

meteoroloških uvjeta. Slijedeće godine vlasnik je zabilježio dva slučaja uginuća na pašnjaku, uzrok smrti nije utvrđen zbog visokog stupnja dekompozicije tkiva. U studenom 2010. zabilježeno je novo uginuće i ovca broj 14 je dostavljena na obdukciju. Postmortalno je i u ove ovce zabilježeno spontano curenje karakteristične bijele pjenušave tekućine iz nosnica, koja je prikupljena u sterilnu posudu i smrznuta na -20 °C (Slika 7). Klinički pregled stada ni tada nije obavljen.

Tablica 4. Stado Stara Novalja broj jedinki tijekom tri godine (2008.-2010.).

Godina	Ovce (n)	Uginule (n)
2008.	31	1
2009.	32	2
2010.	32	1

### **Rezultati patoanatomska pretrage**

Obavljeno je 14 obdukcija ovaca, 12 potpunih i dvije parcijalne. U tablici 5 prikazan je kronološki slijed obdukcija, podrijetlo ovaca, uzroci uginuća, te gojno stanje pregledanih jedinki. Redni broj obdukcije predstavlja ujedno i šifru ovce u istraživanju.

Tablica 5. Broj obduciranih ovaca

BROJ	lokacija	Datum zaprimanja	Dob/spol	Uzrok smrti	Kaheksija
1	Pag	23.11.2007.	4♀	ugušenje	+
2	Pag	14.12.2007.	2♀	ugušenje	-
3	Pag	11.01.2008.	4♀	eutanazija	-
4	Gorica	22.01.2008	8♀	eutanazija	+
5	Gorica	22.01.2008.	1♀	eutanazija	+
6	Gorica	31.01.2008.	6♀	eutanazija	+
7	Novalja	20.03.2008.	8♀	ugušenje	+
8	Gorica	31.07.2008	2♀	eutanazija	-
9	Gorica	30.03.2010	6♀	eutanazija	-
10	Gorica	30.03.2010	11♀	eutanazija	+
*11	Gorica	30.03.2010	5♀	eutanazija	-
*12	Gorica	20.11.2010	2♀	eutanazija	+
13	Gorica	20.11.2010.	4♀	eutanazija	-
14	Novalja	22.11.2010.	7♀	eutanazija	-

\*-parcijalna obdukcija

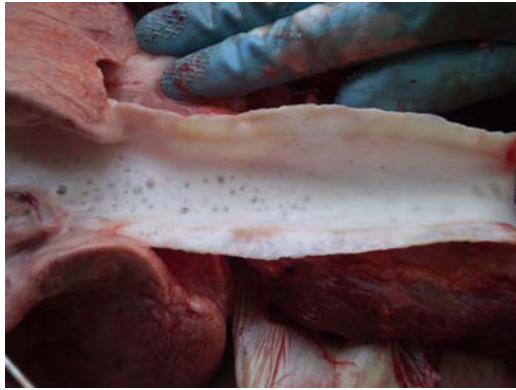Iz stada Pag obducirane su tri ovce, iz stada Novalja dvije ovce, te iz stada Gorica devet ovaca. Parcijalna obdukcija dvije ovce iz stada Gorica, broj 11 i broj 12, obavljena je zbog prisilnog klanja životinja na koje se vlasnik odlučio zbog fibroze i atrofije vimena, te trajnog prestanka laktacije.

Serozna atrofija masnog tkiva, objektivni dokazi mršavosti, utvrđena je u sedam pregledanih ovaca, u ovce broj 1. iz stada Pag, te u šest ovaca iz stada Gorica, broj 4, 5, 6, 7, 10 i 12. Difuzno povećanje pluća i izostanak kolapsa pluća nije utvrđen samo u ovce broj 3. U ostalih 13 ovaca pluća su ispunjavala čitav volumen prsne šupljine (Slika 9). Nalaz stabilne sluzave bijele pjene u dušniku (Slika 8) i naglašena vlažnost parenhima pluća (edem) izostala je jedino u ovce broj 3 i u ovce broj 12. U dušniku ovce broj 10 nađena je sivkasta pjenušava tekućina bez udjela sluzi, u kojoj su se nalazili malobrojni adultni oblici plućnih vlasaca.

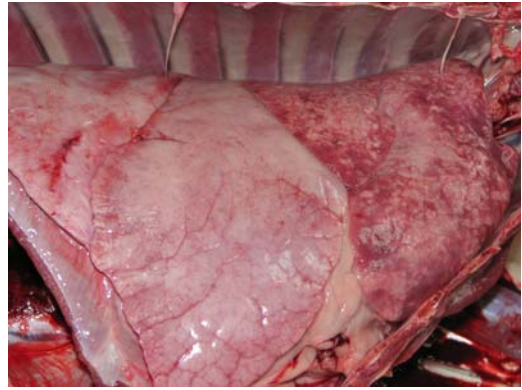
Žarišne pojedinačne ili stapajuće konsolidacije, te velike zonske konsolidacije plućnog parenhima karakteristične za OPA, utvrđene su u 13 ovaca. Ovca broj 10 nije imala vidljiv tumor u parenhimu pluća, ali je razvila difuzni edem pluća uslijed dilatativne kardiomiopatije. Boja tkiva utvrđenih adenokarcinoma u paške ovce bez obzira na volumen tumora varira od sivo-bijele, bijele, sive pa sve do sivo ružičaste. Najčešće su adenokarcinomom bili zahvaćeni ventralni dijelovi pluća sa tendencijom širenja u dorzalna područja reznjeva. Distribucija tumora u plućnim reznjevima i udio tumorske mase u njima prikazana je u tablici 7. Najčešća pozicija malignog bujanja zabilježena je u desnom i lijevom kaudalnom plućnom reznju, potom u desnom medijanom reznju, dok su karanijalni reznjevi pluća najčešće bili pošteđeni.

Granice između OPA i zdravog parenhima pluća najčešće su jasne i oštre bez obzira na veličinu tumora. Lokalno infiltrativan rast utvrđen je u slučajevima kada je adenokarcinom zahvatio više od 50 % plućnog reznja. Uobičajen nalaz za sve OPA pozitivne ovce je pojava satelitskih tumora promjera od 3 do 10 mm. Satelitski tumori uglavnom se nalaze utisnuti u edematozno ili emfizematozno plućno tkivo, u okolici većih zona maligne konsolidacije pluća. Prereznu plohu OPA odlikuje sitno-granulirana građa (Slika 11). Međutim, u većim tumorima čest je nalaz centralnih, bijelih, tvrdih, zona fibroze (Slika 10), ili sivih područja razmekšavanja tkiva uslijed centralne nekroze. Prerezna ploha većih tumorskih područja najčešće je suha, dok su manja žarišta tumora na presjeku znatno vlažnija sa obilnim pjenušavim iscjetkom. Poplućnica iznad zona OPA najčešće je glatka i prozirna, međutim u ovaca 4, 5, 7, 8, 13 i 14 iznad tumorskih masa utvrđena je fibroza poplućnice sa stvaranjem priraslica, kojima su dijelovi pluća fiksirani za porebriću. Zanimljivo je da je u ovce 4 i 5 postotak plućnog parenhima zahvaćen adenokarcinomom bio niski, te da nisu imale značajnije sekundarne upalne promjene u plućima. Jedina ovca sa promjenama na pleuri koja je očitovala značajniju apostematoznu i verminoznu granulomatoznu pneumoniju je ovca broj 8. Edem u regionalnim limfnim čvorovima utvrđen je u ovce broj 1, te u ovaca 7, 8 i 11. Ovce 1, 8 i 11 imale su jaku sekundarnu bakterijsku infekciju pluća, dok je u ovce 7 povećanje limfnih čvorova posljedica metastaziranja OPA.

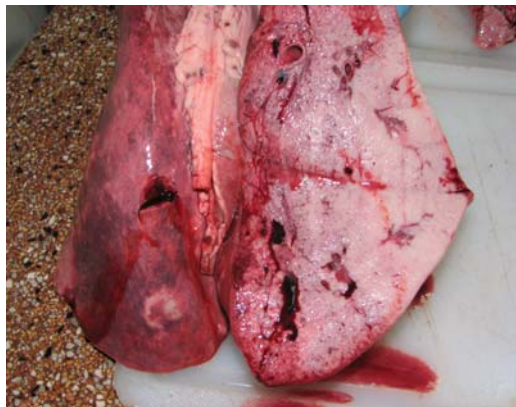



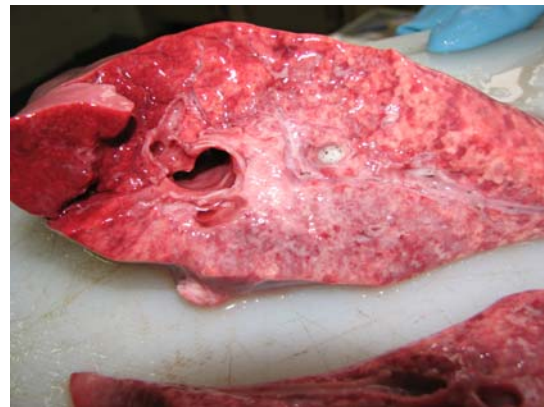Slika 8. Ovca broj 4 Dušnik ispunjen bijelom sluzavom pjenom.



Slika 9. Ovca broj 3 Lateralno otvoreni prsni koš, vidljiv izostanak kolapsa pluća, desni medijani i kaudalni plućni režnjevi difuzno zahvaćeni ružičasto-sivom tumorskom masom.



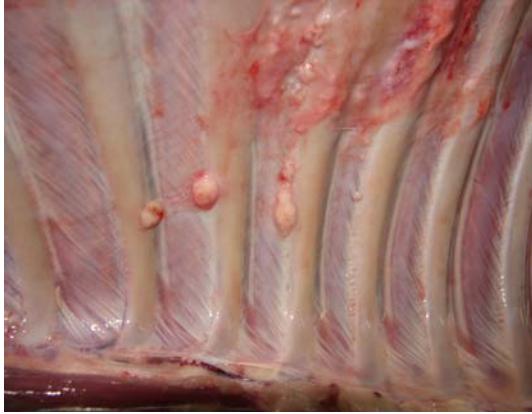Slika 10. Ovca broj 3. Poprečni presjek kroz tumor u desnom kaudalnom plućnom režnju pokazuje infiltrativan rast, te suhu sivo ružičastu prereznu plohu.



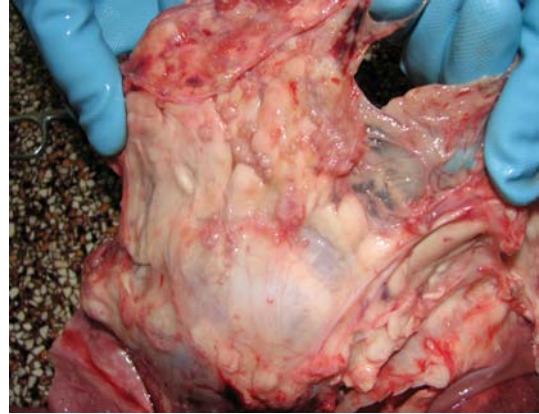
Slika 11. Ovca broj 6. Podužni presjek kroz lijevi kaudalni plućni režanj pokazuje infiltrativno uraštanje sitnih sivih tumorskih čvorića u zdravi plućni parenhim. Prerezna ploha vlažna, iz bronha se cijedi pjenušava tekućina.

Jedinstven nalaz intratorakalnih metastaza utvrđen je u ovce broj 7. Osim u traheobronhijalnim i mediastinalnim limfnim čvorovima metastaze su nađene i u priraslicama između lijevog kaudalnog plućnog režnja i prsne stjenke, na prsnoj stjenci u interkostalnim prostorima, kao i na porebrici koja prekriva rebra (Slika 12.). Brojne nodularne metastaze utvrđene su i na površini masnog tkiva osrčja (Slika 13.). Zanimljivo je istaknuti da boja metastatskih tumora nije bila ujednačena, utvrđene su metastaze sivo ružičaste i bijele boje. Morfološke osobine plućnog adenokarcinoma paških ovaca odgovaraju klasičnom tipu ovog tumora.

Radi bolje preglednosti svi rezultati patoanatomske pretrage prikazani su u tablici 6.



Slika 12. Ovca broj 7 Prsna stjenka desno, u interkostalnim prostorima prisutni brojni bijeli čvorići promjera od 4 mm do 1.5 cm – torakalne kostalne metastaze OPA i jaka fokalna fibroza porebrice.



Slika 13. Ovca broj 7 U masnom tkivu osrčja rasijani brojni sivo ružičasti čvorići promjera od 3 do 8 mm-torakalne perikardijalne metastaze OPA.

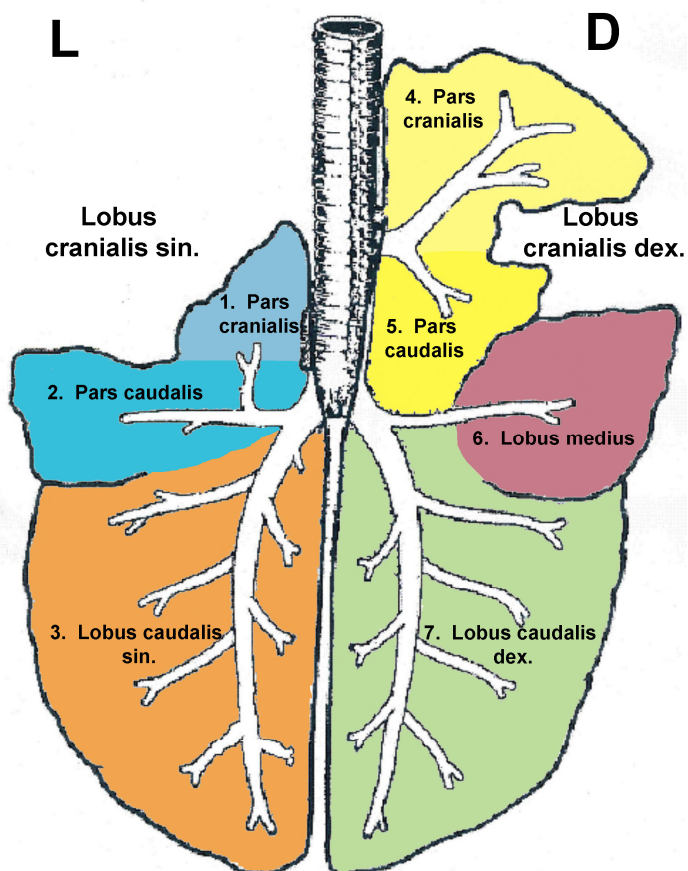
Tablica 6 . Prikaz patoanatomskih promjena u prsnoj šupljini i na plućima

Nr	Izostanak kolapsa	Pjena u dušniku	Edem parenhima	Konsolidacija pluća	Satelitski tumori	Boja tumora	žilava koherencija	Nekroza	Apsces	Granulom	Zamućenje pleure	priraslice	Edem Limfnog čvora
1	+	+	+	+	-	sivo-ružičasta	+	+	-	-	-	-	+
2	+	+	+	+	+	sivo-bijela	+	-	-	-	+	desno	-
3	-	-	-	+	+	sivo-bijela	+	-	-	-	-	-	-
4	+	+	+	+	+	sivo-bijela	+	-	-	-	+	desno	-
5	+	+	+	+		sivo-bijela	+	-	-	-	+	desno	-
6	+	+	+	+		siva	+	-	-	-	-	-	-
7	+	+	+	+	+	bijela	+	-	-	-	+	lijevo	+
8	+	+	+	+		bijela	+	+	+	+	+	lijevo	+
9	+	+	+	+		siva	+	-	-	-	-	-	-
10	+	+	+	-		-	-	-	-	-	-	-	-
11	+	+	+	+		siva	+	-	-	-	-	-	+
12	+	-	-	+		siva	+	-	-	-	-	-	-
13	+	+	+	+	+	sivo-ružičasta	+	-	-	-	+	bilateralno	-
14	+	+	+	+	+	bijela	+	-	-	-	+	bilateralno	-

Tablica 7. Prikaz anatomske distribucije tumora u plućnim režnjevima i udio tumorske mase u pojedinačnom plućnom režnju.

broj	1 L (%)	2 L (%)	3 L (%)	4 D (%)	5 D (%)	6 D (%)	7 D (%)
1			90		20		
2		90		3		100	30
3		5				5	7
4						100	70
5		3	5				
6			30				
7							40
8			100				7
9			70			7	
10							
11						7	7
12						30	
13		3				70	80
14			40		20	70	60

Shema 1. Shematski prikaz dorzalne površine pluća, boje i brojevi kojima su obilježeni stupci u tablici 7 odgovaraju boji i broju plućnog režnja.

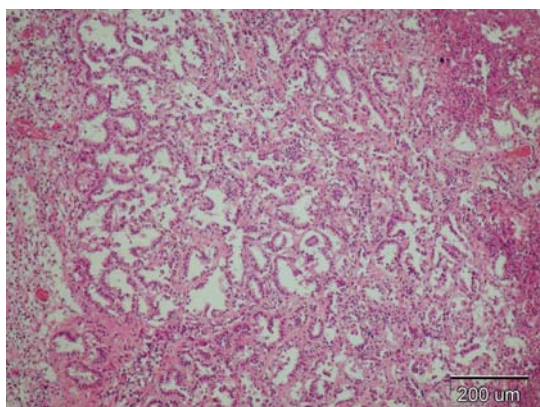


### ***Rezultati histopatološke pretrage***

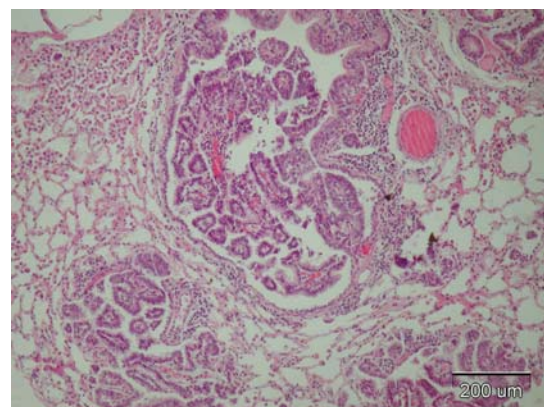
Histopatološkom pretragom utvrđene su neinkapsulirana žarišta neoplastičnih epitelnih, alveolarnih i bronhijalnih stanica u svih 13 OPA pozitivnih ovaca. U ovce broj 10 kod koje tumor nije bio makroskopski uočljiv histološki su utvrđene intrabronhijalne i intraalveolarne papilarne proliferacije promjera od 1 do 1,5 mm. Rezultati prema zadanim kriterijima mikroskopske pretrage prikazani su u tablici 8. Utvrđeno su tri vrste karcinomskih žljezdanih epitelnih stanica organiziranih u dva tumorska tipa: acinarni i papilarni tip ovčjeg plućnog adenokarcinoma:

1. Kubične epitelne stanice sa centralno smještenom velikom jezgrom vezikularnog tipa u kojoj su vidljiva do tri nukleolusa bizarnog oblika. Oskudna do osrednje obilna citoplazma koja u većini stanica ima vakuoliziranu citoplazmu. Položaj jezgre u vakuoliziranim stanicama je ekscentričan.
2. Visokoprizmatične epitelne stanice sa bazalno smještenom malom okruglom jezgrom građenom od gustog zrnatog kromatina i obilnom eozinofilnom citoplazmom.
3. Visokoprizmatične epitelne stanice koje karakterizira vezikularna jezgra i obilna eozinofilna citoplazma pjenušavog izgleda.

Acinarni tipa odlikuje jedan red stanica posloženih u obliku žljezdanog acinusa na tankoj fibrovaskularnoj stromi (Slika 14). Acinarni tumori su solidne građe, najčešće nejasno razgraničeni od zdravog tkiva i pokazuju značajniji stupanj deskvamacije kubičnih ili visokoprizmatičnih stanica u lumen. Papilarni tip lezija karakteriziraju intraalveolarni i intrabronhijalni izdanci obloženi najčešće visokoprizmatičnim epitelnim stanicama u jednom ili više redova (Slika 15). Intrabronhijalne lezije su ograničene od ostalog parenhima bazalnom membranom bronha, dok alveolarne proliferacije pokazuju infiltrativan rast. Odlike oba tipa OPA su obilje alveolarnih makrofaga u zoni neposredno uz tumorske proliferacija, te gusti peribronhijalni i perivaskularni limfocitni infiltrati. Povećanje udjela fibrovaskularne strome uočeno je i u acinarnom i u papilarnom tipu tumora i karakteristično je za kronične lezije.

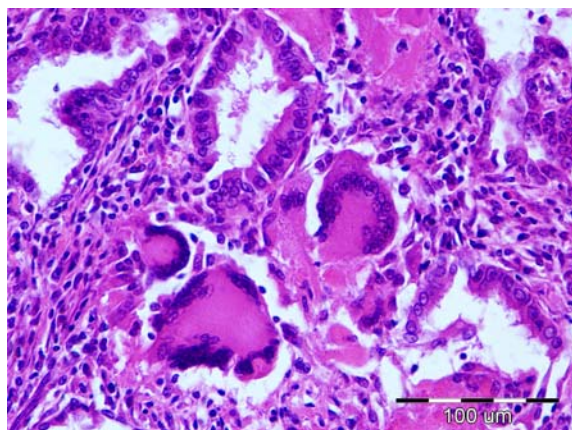


Slika 14. Acinarni tip OPA

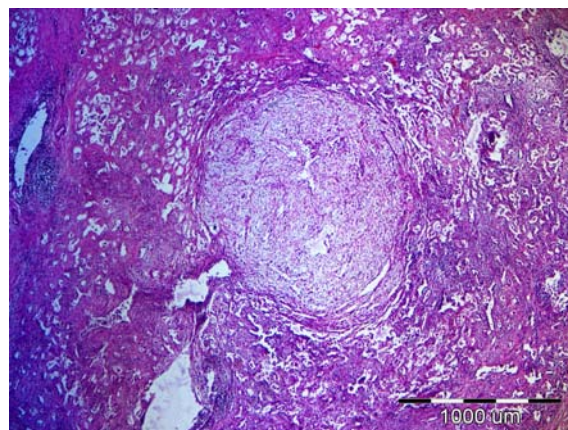


Slika 15. Papilarni tip OPA

Sekundarne infekcije utvrđene su u malom broju slučajeva. Bakterijsku gnojnu bronhopneumoniju imale su ovca 1, 3, 8 i 9. Granulomatozna žarišta verminozne pneumonije utvrđena su u ovaca 3, 4, 5, 10 i 11. U nekolicini solidnih tumora sa jako izraženom deskvamacijom nađene su multinuklearne stanice bizarnog oblika, slobodne u lumenu tumorskih acinusa (Slika 16). U uzorcima 6 i 7, kod tumora acinarnog tipa sa jakom fibrozom intersticija između kolagenih vlakana strome, uočena su brojna, okrugla, dijelom inkapsulirana žarišta vretenastih miksomatoznih stanica sa obilnom prozračnom citoplazmom (Slika 17).

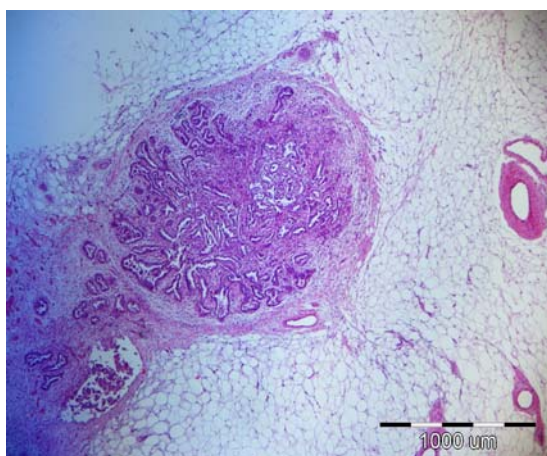


Slika 16. Multinuklearne stanice

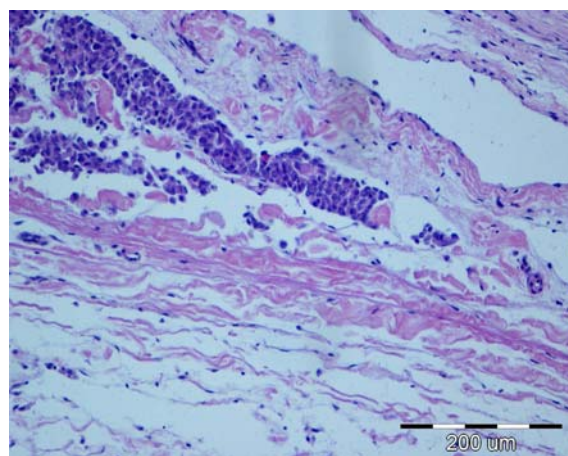


Slika 17. Miksomatozne proliferacije

Mikroskopske odlike metastaza ovce broj 7 karakterizira mješovita acinarna i papilarna građa. Metastaze utvrđene na stjenci prsnog koša i u limfnim čvorovima pokazuju identičan, lokalno infiltrativni rast, te jaku skiroznu reakciju intersticija tipičnu za kronične tumorske lezije u plućima. Tumorske stanice koje grade metastaze pokazuju identičan stupanj diferenciranosti kao i matične tumorske stanice pluća. Mikrometastaze su utvrđene unutar limfnih žila osrčja, (Slika 18) poplućnice, te u kortikalnim i medularnim sinusima limfnih čvorova. Zanimljiv je nalaz metastaza u fibroznim tračcima priraslica.



Slika 18. Metastaza acinarnog i papilarnog tipa



Slika 19. Nalaz tumorskih stanica u limfnoj žili osrčja

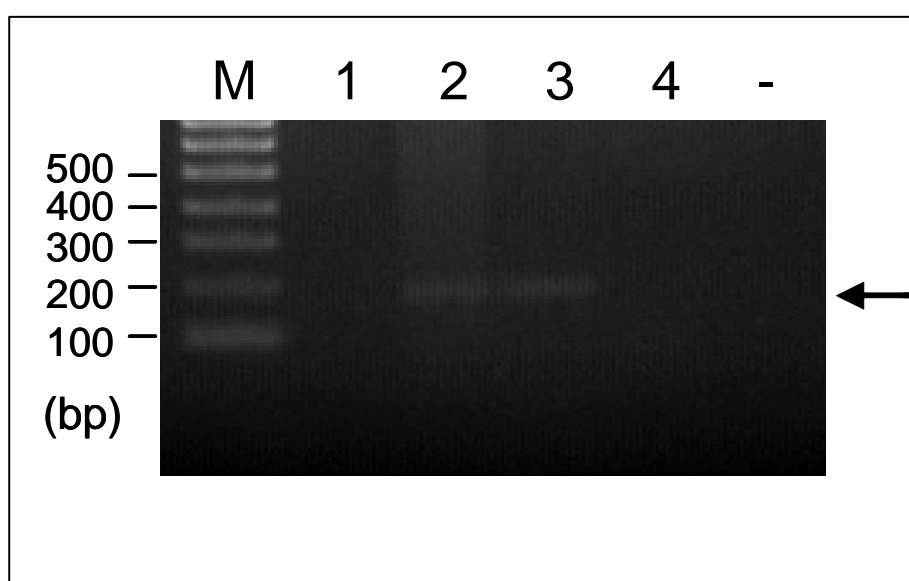
Tablica 8 Prikaz rezultata histološke pretrage

Broj	Ac. tip	Pa. tip	S. tip	Mix. p.	T. s.	S. s.	L.d.	N.	B.p.p.	M.t.s.	M.i.	L.a.	B.inf.	P.inf.	Met.
1	+	-	-	-	+	+	+	+	-	+	+	+	+	-	-
2	+	+	-	-	+	+	+	+	+	+/-	+	+	-	-	-
3	+	+	-	-	+	+	+	+	+	+	+	+	+	+	-
4	+	-	+	-	+	-	+	-	-	+	+	+	-	+	-
5	+	+	-	-	+	+	+	-	+	-	+	+	-	+	-
6	+	-	-	+	-	+	+	+	-	-	+	+	-	-	-
7	+	+	-	+	-	+	-	+	+	-	+	+	-	-	+
8	+	+	-	-	+	+	+	+	+	-	+	+	+	-	-
9	-	+	-	-	+	-	+	-	+	-	+	+	+	-	-
10	-	+	-	-	+	-	-	-	+	-	-	-	-	+	-
11	-	+	-	-	+	-	-	-	+	-	+	+	-	+	-
12	+	-	+	-	+	-	+	-	-	-	+	+	-	-	-
13	+	-	+	-	+	-	+	-	-	-	+	+	-	-	-
14	+	-	+	-	+	+	+	+	-	-	+	+	-	-	-

Ac-acinarni tip, Pa-papilarni tip, S-solidni tip, Mix. p.-miksomatozne proliferacije, T.s.-tanki stroma, S.s.-skirozna stroma, L.d.-luminalna deskvamacija, N.-nekroza; B.p.p.-bronhijalne papilarne proliferacije; M.t.s.-multinuklearne tumorske stanice, M.i.-makrofagni infiltrat L.a.-limfocitni agregati, B.inf.-bakterijska sekundarna infekcija, P.inf.-parazitarna sekundarna infekcija, Met.-metastaze

### ***Rezultati molekularne pretrage***

U oba pretražena uzorka plućnog tkiva od ovce broj 1 stado Pag stare četiri godine i ovce broj 5 stado Gorica stare 17 mjeseci, dokazan je odsječak od oko 150 parova baza koji je specifičan za JSRV virus (Slika 20). U uzorcima s oznakama 1 i 4 nisu dokazani specifični odsječci, a predstavljali su DNA izdvojenu iz pluća OPA negativne ovce sa Cresa i divlje svinje.



Slika 20. Elektroforeza u agaroznom gelu (1,5%) pokazala je specifične proizvode PCR- a veličine oko 150 parova baza specifične za JSRV (2 i 3).

## RASPRAVA

Plućna adenomatoza dokazana je u mnogim ovčarskim zemljama svijeta, osobito u našem okruženju u sredozemnom bazenu (SHARP i DE LAS HERAS, 2007.). U stadima u kojima bolest dugo perzistira, te ima endemski karakter, morbiditet se kreće oko 1 do 5 % godišnje. Ako se bolest prvi puta javi u nekom stadu, morbiditet dostiže i do 80% (SHARP and DE MARTINI, 2003.). Morbiditet koji su vlasnici stada ovaca na otoku Pagu prijavili tijekom perioda od tri godine temeljio se na anamnestičkim podacima. Valja naglasiti da za svaku uginulu životinju nije objektivno dokazano da se radi o OPA, ali na temelju ostalih rezultata istraživanja vrlo je visoka vjerojatnost da su te ovce uginule od adenokarcinoma pluća. Uginuća zabilježena u ovom istraživanju za stado Pag tijekom 2007. godine iznosila su 8%, tijekom 2008. godine 6%, tijekom 2009. godine 3%. U stadu Gorica uginuća u 2008. godini iznosila su 50%, u 2009. godini 20%, u 2010. godini 10%. U stadu Stara Novalja u 2008. godini uginuća su iznosila 3%, 2009.godine 6 %,a 2010.godine 3%. Na temelju morbiditeta može se zaključiti da je u stadu Pag i stadu Stara Novalja OPA najvjerojatnije endemska bolest. Visok postotak uginuća zabilježen u stadu Gorica upućuje da se radi o prvom kontaktu ovaca sa JSRV. Vlasnik je 2005. godine oformio stado koje se sastojalo od ovaca mješovitog podrijetla. Dio ovaca je otkupljen iz susjednog stada s istog lokaliteta, dok je veći dio ovaca dokupljen s drugih, nama nepoznatih područja RH. Radi visokog morbiditeta u stadu vlasnik je 2009. godine uveo novih 55 ovaca, ali ovoga puta ovce su uglavnom bile sa drugih lokaliteta na otoku Pagu, a manjim dijelom s kontinenta. U stadu Gorica ugibale su uglavnom ovce dopremljene s kontinenta koje prije nikada nisu bile u kontaktu s JSRV, što je u skladu sa biološkim ponašanjem JSRV (GRIFFITHS i sur., 2010.). Kao najznačajnija metoda kliničke pretrage u ovom terenskom istraživanju pokazala se inspekcija stada u pokretu. Na taj su način izdvojene jedinice koje zbog gubitka daha nisu mogle pratiti ostale ovce. Spomenutom metodom je u stadu Pag izdvojeno pet, a u stadu Gorica devet ovaca. U stadu Stara Novalja klinički pregled nije obavljen. Ova pretraga nadopunjena je pojedinačnim kliničkim pregledom u kojem je na temelju utvrđene cijanoze sluznica, abdominalnog tipa disanja i hropaca nad trahejom, postavljena visoka sumnja na oboljenje. Test tački, kao najprecizniji dijagnostički postupak prema literaturnim podacima, u našem se slučaju pokazao najmanje osjetljiv (DE LAS HERAS i sur., 2003; LEROUX i sur., 2007.). Od 11 ovaca podvrgnutih ovom testu samo je kod četiri ovce dobiven srednje pozitivan rezultat. Primijećeno je da je nakon eutanazije životinjama iz nosnica iscurila obilna bijela pjenušava sluz. Posmortalno oslobađanje sluzi iz gornjih dišnih puteva se može protumačiti opuštanjem muskulature bronha i dušnika, koja se zgrčila uslijed stresa nastalog za vrijeme kliničkog pregleda. Većina bolesnih ovaca eutanazirana je u ranom stadiju bolesti, što je također jedan od razloga lošijeg rezultata testa tački. Kašalj, kao vrlo nespecifičan simptom, prati brojne druge infekcije pluća i u našem se istraživanju nije pokazao kao specifična osobina OPA u paške ovce. Mršavost koja se u literaturi spominje kao značajan i učestao nalaz, u paške ovce je utvrđena samo u 7 od 14 obduciranih jedinki. Međutim, samo dvije mršave ovce imale su više od 50 % pluća zahvaćenih OPA-m, dok je u



ostalih respiratorna površina zahvaćena tumorom bila značajno manja od 40 %. Moguće objašnjenje temelji se na činjenici da je većina ovaca eutanazirana u ranom stadiju bolesti na zahtjev vlasnika da se izbjegnu troškovi liječenja i nepotrebno mučenje oboljelih ovaca. Mršavost se u njihovom slučaju može objasniti lošijom prehranom u periodu puerparija i laktacije. Prosječna starost obduciranih ovaca iznosila je 5 godina, najmlađa ovca u koje je dokazan adenokarcinom pluća bila je stara 17 mjeseci, a najstarija 11 godina. U ovce stare 11 godina apneja je nastala posljedično dilatativnoj kardiomiopatiji, a OPA u početnoj fazi bolest je utvrđen tek mikroskopskom pretragom. Ova ovca je zanimljiva i po tome što je čista paška pramenka i pripada uzgoju na lokaciji Gorica, za koju smo utvrdili da je endemsko područje. Histološki evidentan tumor je razvila tek u odmakloj životnoj dobi, što je važan nalaz i potiče na razmišljanje o mogućoj povećanoj otpornosti pojedinih jedinki na JSRV. Niti jedan ovan iz praćenih stada nije pokazao kliničke znakove bolesti iako borave u JSRV kontaminiranoj sredini. Značaj subkliničke infekcije u ovnova je itekako važan, jer je zahvaljujući uvozu ovnova drugih plemenitih pasmina ovaca bolest proširena u mnogim ovčarskim zemljama. Ovnovi su namjenjeni isključivo rasplodu i njihov organizam ne prolazi kroz cikličke faze graviditeta i laktacije kao što je to slučaj u ovca, čime se njihov organizam iscrpljuje i postaje prijemčljiv za infekciju. Patoanatomska i patohistološka pretraga potvrdile su da paške ovce boluju od klasičnog oblika ovčjeg plućnog adenokarcinoma, koji je najčešće bilateralan i zahvaća u najvećem postotku desni medijani, te desni i lijevi kaudalni plućni režanj, što je u skladu sa literaturnim podacima (SHARP i DE LAS HERAS, 2007.). Histopatološka obilježja adenokarcinoma pluća paške ovce ne razlikuje se bitno od morfologije ovog tumora u drugih svjetskih pasmina ovaca, osim po nalazu velikog broja intraluminalnih bizarnih multinuklearnih stanica. Ovakve stanične formacije nastale su najvjerojatnije fuzioniranjem deskvamiranih tumorskih stanica u lumenu acinusa adenokarcinoma. Način na koji se može utvrditi da li ove stanice imaju tumorsko porijeklo ili su upalne prirode je imunohistokemijska pretraga na JSRV. Jedinstven nalaz intratorakalnih metastaza je vrlo zanimljiv, obzirom da se radilo o autohtonoj, umatičenoj paškoj ovci, te stoga spomenuti nalaz predstavlja temelj za daljnja istraživanja morfologije i patološkog širenja ovog tumora. Do danas je utvrđeno samo nekoliko svjetski priznatih pasmina ovaca u kojih se razvija metastatski oblik OPA-e. (DE LAS HERAS i sur., 2003.). Patohistološka i patoanatomska dijagnoza dostatne su za objektivnu dijagnostiku bolesti. Međutim, s pravnog aspekta Zakona o veterinarstvu i Pravilnika o suzbijanju zaraznih bolesti, te pravnih radnji koje iz njega proizlaze, nadali smo se da će molekularni dokaz virusa potaknuti Upravu za veterinarstvo da razmisli o primjeni mjera monitoringa i kontrole širenja ove neizlječive bolesti u našoj zemlji. Važno je istaknuti da je ovo prva izolacija JSRV virusa na području Republike Hrvatske. U knjizi „Paška ovca, izvorna hrvatska pasmina“ u kojoj su sabrani najvažniji podaci o paškoj ovci, tradiciji ovčarstva i proizvodnje Paškog sira, hrvatskog nacionalnog brenda, BARAČ i suradnici 2008. godine, navode da je paška ovca iznimno otporna i da boluje od malog broj bolesti. Iz svega iznesenog proizlazi da je edukacija ovčara o ovoj bolesti također važan korak u regulaciji širenja OPA-e. Povećanje svijesti veterinarske i stočarske struke o postojanju OPA također će doprinjeti izbjegavanju nepotrebnih troškova liječenja u terminalnoj fazi ove neizlječive bolesti ovaca.

## ZAKLJUČCI

1. Obdukcija uginulih ovaca u stadima važan je čimbenik u objektivnoj dijagnostici patologije stada, osobito kod specifične bolesti kao što je OPA.
2. JSRV je najvjerojatnije unesen u stada otoka Paga u više navrata tijekom godina, zbog poboljšavanja proizvodnih obilježja paške ovce.
3. OPA je enzootska bolest na ovom Hrvatskom otoku.
4. U nadzoru i kontroli bolesti u Hrvatskoj treba razvijati molekularne testove za zaživotnu dijagnostiku OPA.
5. Edukacija veterinarara i ovčara ima važnu ulogu u zaštiti autohtone hrvatske pasmine.

## **POSVETA**

Prof. dr. Miji Martinčiću (1908. - 1965.), vrhunskom stručnjaku „Patološke anatomije i histologije“, kojem je radi prerane smrti ostao jedan od neostvarenih ciljeva završiti istraživanja o plućnoj adenomatozi u Republici Hrvatskoj. Pretražujući arhivu „Zavoda za veterinarsku patologiju“ naišla sam na njegove rukopise i istraživanja, a pročitavši sadržaj shvatila sam važnost i veličinu njegova djela koje me potaknulo da razmislim o problematici OPA-e.

Hvala Vam, jer su Vaša životna priča, te ljubav i predanost prema znanosti u veterinarskoj medicini bili moj veliki motiv da napišem ovaj rad.

## POPIS LITERATURE

1. BARAČ Z., B. MIOČ, J. HAVRANEK, D. SAMARŽIJA (2008): Paška ovca hrvatska izvorna pasmina. Grad Novalja, Matica hrvatska Novalja.
2. CAPORALE M., P. CENTORAME, A. G. FLAVIO SACCHINI, M. DI VENTURA, M. DE LAS HERAS, M. PALMARINI (2005): Infection of lung epithelial cells and induction of pulmonary adenocarcinoma is not the most common outcome of naturally occurring JSRV infection during the commercial lifespan of sheep. *J. Virol.* 20, 144-153.
3. CARLSON J., M. LYON, J. BISHOP, A. VAIMAN, E. CRIBIU, J. F. MORNEIX, S. BROWN, D. KNUDSON, J. DEMARTINI (2003): Leroux C. Chromosomal distribution of endogenous Jaagsiekte sheep retrovirus proviral sequences in the sheep genome. *J. Virol.* 77, 9662–9668.
4. CVJETANOVIĆ V., M. MARTINČIĆ (1962): Epizootična plućna adenomatoza ovaca-PAO („Jaagsiekte“) u Jugoslaviji. *Vet. Arhiv* 3-4, 77-82.
5. DE LAS HERAS M., L. GONZALES, J. M. SHARP (2003): Pathology of ovine pulmonary adenocarcinoma. *Curr. Top. Microbiol. Immunol.* 275, 25-54.
6. DUNLAP K. A., M. PALMARINI, M. VARELA, R. C. BURGHARDT, K. HAYASHI, J. L. FARMER, T. E. SPENCER (2006a): Endogenous retroviruses regulate periimplantation placental growth and Differentiation. *Proc. Natl. Acad. Sci.* 103, 14390–14395.
7. DUNLAP K. A., M. PALMARINI, T. E. SPENCER (2006b): Ovine endogenous betaretroviruses (enJSRVs) and placental morphogenesis. *Placenta.* 27 Suppl. A, S135–S140.
8. GONZALEZ L., M. GARCIA-GOTI, C. COUSENS, P. DEWAR, N. CORTABARRIA, A. B. EXTRAMIANA, A. ORTIN, M. DE LAS HERAS, J. M. SHARP (2001): Jaagsiekte sheep retrovirus can be detected in the peripheral blood during the pre-clinical period of sheep pulmonary adenomatosis. *Journal of General Virology.* 82, 1355–1358.
9. GRECO E., D. DE MENEGHI, V. ÁLVAREZ, A. A. BENITO, E. MINGUIJÓN, A. ORTÍN, M. MATTONI, B. MORENO, M. PÉREZ DE VILLARREAL, A. ALBERTI, M. T. CAPUCCHIO, M. CAPORALE, R. JUSTE, S. ROSATI, M. DE LAS HERAS (2008): Colostrum and milk can transmit jaagsiekte retrovirus to lambs. *Veterinary Microbiology.* 130, 247–257.
10. GRIFFITHS D. J., H. M. MARTINEAU, C. COUSENS (2010): Pathology and Pathogenesis of Ovine Pulmonary Adenocarcinoma *J. Comp. Path.* 142, 260-283.
11. HECHT S. J., K. E. STEDMAN, J. O. CARLSON, J. C. DEMARTINI (1996): Distribution of endogenous type B and type D sheep retrovirus sequences in ungulates and other mammals. *Proc. Natl. Acad. Sci.* 93, 3297–3302.
12. LEROUX C., N. GIRARD, V. COTTIN, T. GREENLAND, J. F. MORTENEX, F. ARCHER (2007): Jaagsiekte Sheep Retrovirus (JSRV): from virus to lung cancer in sheep. *Vet. Res.* 38, 211-228.
13. SHARP J. M., J. C. DEMARTINI (2003): Natural history of JSRV in sheep. *Curr. Top. Microbiol. Immunol.* 275, 55–79.
14. SHARP J. M., M. DE LAS HERAS (2007): Contagious respiratory tumors. U: *Diseases of sheep.* (Aitken D., Ur.). Blackwell Publishing Moredun. 211-216.

15. SPENCER T. E., M. MURA, C. A. GRAY, P. J. GRIEBEL, M. PALMARINI (2003): Receptor Usage and Fetal Expression of Ovine Endogenous Betaretroviruses: Implications for Coevolution of Endogenous and Exogenous Retroviruse. *Journal of virology*. 77, 749–753.
16. URUDŽBENI ZAPISNIK ZAVODA ZA OPĆU PATOLOGIJU I PATOLOŠKU MORFOLOGIJU-KNJIGA-1960-1964.
17. VOIGT K., M. BRÜGMANN, K. HUBER, P. DEWAR, C. COUSENS, M. HALL, J. M. SHARP, M. GANTER (2007): :PCR examination of bronchoalveolar lavage samples is a useful tool in pre-clinical diagnosis of ovine pulmonary adenocarcinoma (Jaagsiekte). *Res Vet Sci*. 83, 419-427.
18. WOOTTON S. K., C. L. HALBERT, A. D. MILLER (2005): Sheep retrovirus structural protein induces lung tumours. *Nature*. 434, 904–907.

**SAŽETAK**  
MAŠA BOSNIĆ

**DIJAGNOSTIČKI PRISTUP STADIMA PAŠKE OVCE ZARAŽENIMA *JAAGSIEKTE SHEEP*  
*RETROVIRUSOM* UZROČNIKOM PLUĆNOG ADENOKARCINOMA**

Ovčji plućni adenokarcinom je transmisivni plućni tumor ovaca uzrokovan jaagsiekte sheep retrovirusom. JSRV inducira neoplastičnu transformaciju alveolarnog i bronhijalnog epitela, što rezultira okupacijom plućnog parenhima tumorskim masama. Inkubacija je duga i ovca u tom periodu izlučuje virus u okoliš, sve dok masa tumora ne naraste do dimenzija koje ovcu uguše. Postupcima oplemenjivanja genoma paške ovce JSRV je unesen na Pag i danas predstavlja enzootsko područje ove bolesti u Hrvatskoj. Prvi molekularni dokaz virusa iz tkiva adenokarcinoma, te prevalencija uginuća od 1 do 8 % , također upućuju da JSRV već duže vrijeme perzistira na Pagu. Temeljem patoanatomske i histopatološke pretrage možemo zaključiti da Paška ovca, kao i većina svjetskih pasmina, boluje od klasičnog oblika OPA. Bolje upoznavanje veterinarima i ovčarima s problematikom vezanom uz ovu bolest jedini je način uspostave kontrole i sustavnog nadzora OPA-e u našoj zemlji.

Ključne riječi: Ovčji plućni adenokarcinom, *Jaagsiekte sheep retrovirus*, paška ovca, dijagnostika

**SUMMARY**  
MAŠA BOSNIĆ

**DIAGNOSTIC APPROACH TO THE PAŠKA OVCA HERDS INFECTED WITH  
JAAGSIEKTE SHEEP RETROVIRUS COUSE OF OVINE PULMONARY  
ADENOCARCINOMA**

Ovine pulmonary adenocarcinoma is a transmissible lung tumor of sheep, caused by jaagsiekte sheep retrovirus. JSRV induces neoplastic transformation of alveolar and bronchial epithelial cells, resulting in the occupation of the lung parenchyma by tumor masses. Incubation period is long and during this period sheep excretes virus in the environment, until the tumor mass grows big enough to suffocate the sheep. JSRV has infected the island of Pag during the breeding improvement programs and Pag today represents an enzootic area of this disease in Croatia. The first molecular evidence of the virus isolated from the adenocarcinoma tissue and mortality prevalence in the range of 1 to 8% also indicate that JSRV persisted on island of Pag for a longer period of time. Based on pathoanatomic and histopathological examinations sheep from Pag, like most of the sheep breeds in the world, suffer from the clasicall form of OPA. Better educational program for veterinarians and sheep farmers is the only way to establish control of this desease in our country.

Key words: Ovine pulmonary adenocarcinoma, *Jaagsiekte sheep retrovirus*, Paška ovca, diagnostics