

Sveučilište u Zagrebu

Stomatološki fakultet

Mia Ročan, Martina Batinić

**ANALIZA KOLIČINE ZAOSTALOG PUNILA NAKON OSNOVNE  
MEHANIČKE OBRADNE KANALA I APIKALNOG PROŠIRENJA KOD  
REVIZIJE ZAVIJENIH KORIJENSKIH KANALA ZUBA**

Zagreb, 2019.

Ovaj rad izrađen je na Zavodu za endodonciju i restaurativnu stomatologiju Stomatološkog fakulteta Sveučilišta u Zagrebu u suradnji sa Zavodom za kvalitetu Fakulteta strojarstva i brodogradnje Sveučilišta u Zagrebu, pod vodstvom doc.dr.sc. Ivone Bago i predan je na natječaj za dodjelu Rektorove nagrade u akademskoj godini 2018./2019.

## **KRATICE I OZNAKE**

**NaOCl** - natrij hipoklorit

**EDTA** - etilendiamintetraoctena kiselina

**Mikro-CT** - mikro kompjuterizirana tomografija (*engl. micro-computed tomography*)

## SADRŽAJ RADA

1. UVOD .....	1
2. CILJ I HIPOTEZE ISTRAŽIVANJA .....	3
3. MATERIJALI I METODE .....	4
3.1. Priprema uzoraka za istraživanje .....	4
3.2. Revizija korijenskih kanala .....	7
3.3. Mikro-CT analiza .....	9
3.4. Statistička analiza .....	12
4. REZULTATI .....	13
5. RASPRAVA .....	16
6. ZAKLJUČCI .....	19
7. ZAHVALE .....	20
8. LITERATURA .....	21
9. SAŽETAK .....	30
10. SUMMARY .....	32

## 1. UVOD

Cilj endodontskog liječenja je ukloniti intrakanalnu infekciju kemo-mehaničkom obradom i punjenjem korijenskog kanala pri čemu se stvaraju uvjeti za cijeljenje periapikalnog procesa zuba (1). U slučaju neuspjeha primarnog endodontskog liječenja potrebno je provesti reviziju liječenja, čija uspješnost varira između 70 i 86% (2-4). Najznačajniji čimbenik ishoda revizije endodontskog liječenja je veličina periapikalnog procesa, no važnu ulogu ima i mogućnost uklanjanja starog inficiranog punila iz korijenskog kanala (5). Prema dosadašnjim istraživanjima, niti jedna tehnika ručne ili strojne tehnike instrumentacije kanala ne može u potpunosti ukloniti punilo iz ravnih korijenskih kanala (6-8), a uspješnost varira između 66 i 99% (9, 10). Učinkovitost strojnih tehnika instrumentacije u uklanjanju punila iz endodontskog prostora potvrđena je u brojnim istraživanjima (11-14), a njihova glavna prednost u odnosu na ručne tehnike revizije je skraćeno vrijeme rada (15-18). Dincer i sur. (19) su izmjerili prosječno ukupno vrijeme revizije za ProTaper Universal (Dentsply-Sirona Endodontics, Ballaigues, Švicarska) sustav 202 sekunde, za Reciproc (VDW, Munchen, Njemačka) 201 sekundu, a za ručne instrumente 412 sekundi. I drugi autori su otkrili slično vrijeme revizije rotacijskim i recipročnim tehnikama (20-23). U istraživanju Bago i sur. (9), dokazana je veća učinkovitost Reciproc tehnike (VDW, Munchen, Njemačka) instrumentacije od Reciproc Blue (VDW, Munchen, Njemačka) i ProTaper Universal (Dentsply-Sirona Endodontics, Ballaigues, Švicarska) sustava u uklanjanju punila iz ravnih, ovalnih kanala. Međutim, niti jednim sustavom nije u potpunosti uklonjeno punilo iz kanala.

Kritično mjesto čišćenja tijekom postupka revizije je apikalna trećina korijena (24). Potreba za dodatnom instrumentacijom apikalne trećine još je uvijek

kontroverzna (25). Preparacija apikalne trećine korijena treba biti dovoljno opsežna da ukloni inficirano tkivo, no u isto vrijeme poštedna spram tvrdog zubnog tkiva kako ne bi ugrozila funkciju zuba (26, 27).

Složenost morfologije korijenskih kanala i važnost apikalnog brtvljenja za uspjeh endodontske terapije pridonijele su razvoju toplih tehnika punjenja korijenskih kanala (28). Termoplastične tehnike punjenja kanala pokazale su približno jednak postotak uspjeha, klinički i radiološki, kao i tehnike hladne lateralne kondenzacije (29-31). Prednosti ovih tehnika su jednostavnost, homogenost punila te mogućnost punjenja manjih, akcesornih i lateralnih kanala (32, 33). Nedostatak termoplastičnih tehnika je otežana kontrola radne duljine s mogućnošću apikalnog izgurivanja sadržaja što se povezuje i s povećanom postoperativnom boli (34-36). Uz navedeno, revizija kanala punjenih termoplastičnim tehnikama je zahtjevnija od revizije kanala punjenih tehnikom hladne lateralne kondenzacije (37, 38).

## **2. CILJ I HIPOTEZE ISTRAŽIVANJA**

Cilj ovog istraživanja je ispitati utjecaj dodatne instrumentacije kanala većim instrumentom nakon osnovne mehaničke revizije na količinu zaostalog materijala za punjenje u reviziji zavijenih korijenskih kanala zuba. Također, usporedit će se brzina revizije trima tehnikama instrumentacije: ProTaper Universal, Reciproc blue i Reciproc.

### **RADNA HIPOTEZA**

Dodatna instrumentacija kanala većim instrumentom nakon osnovne kemo-mehaničke obrade kanala značajno smanjuje količinu zaostalog punila tijekom revizije zavijenih korijenskih kanala. Recipročne tehnike su brže u reviziji punila iz zavijenih kanala od rotacijskih tehnika.

### **NULTA HIPOTEZA**

Nema značajne razlike u količini zaostalog punila nakon osnovne kemo-mehaničke revizije kanala i dodatnog proširenja kanala većim instrumentom. Nema razlike u brzini revizije punila iz zavijenih korijenskih kanala između rotacijskih i recipročnih tehnika.

### 3. MATERIJALI I METODE

#### 3.1. Priprema uzoraka za istraživanje

Etičko povjerenstvo Stomatološkog fakulteta Sveučilišta u Zagrebu odobrilo je provođenje istraživanja pod rednim brojem 05-PA-30-IV-2/2019.

U istraživanju je korišteno 30 zavijenih korijenskih kanala izvađenih trajnih humanih mandibularnih i maksilarnih molara. Korijeni korištenih zuba bili su u potpunosti razvijeni, bez znakova interne ili eksterne resorpcije, karijesa korijena i nisu bili prethodno endodontski liječeni. Zubi su nakon vađenja pohranjeni u 0,1% otopini timola do istraživanja.

Uzorak zavijenih kanala za istraživanje izabran je temeljem analize mikro-CT snimaka. Stupanj zavijenosti kanala izračunat je iz 3D modela izrađenog odabirom točaka na zidovima korijenskih kanala na mikro-CT snimkama. Za razliku od metoda centra gravitacije koje koriste centralne točke unutar kanala za izračun zavijenosti (39), ovaj pristup omogućava procjenu površinske hrapavosti korijenskih kanala prije i poslije obrade. Nakon izrade 3D modela izračunavaju se kutovi između uzastopnih odabranih točaka, te se njihov zbroj dijeli s ukupnim brojem odabranih točaka izračuna. Rezultat je prosječna vrijednost zakrivljenosti koja nije ovisna o broju točaka korištenih za izračun što omogućuje i usporedbu stupnja zavijenosti korijenskih kanala unatoč razlici njihovih duljina. Za istraživanje su odabrani zubi koji su bili slične zavijenosti.

Izvađeni zubi su najprije očišćeni u ultrazvučnoj kupki (SONOREX Digitec, BANDELIN electronic GmbH & Co. KG, Berlin, Njemačka) napunjenom destiliranom vodom tijekom 10 minuta. Parodontni ligament i kamenac na



korijenovima zuba uklonjeni su zvučnim uređajem s nastavkom veličine #60 (KaVo SONICflex, Biberach an der Riss, Njemačka). Očišćeni zubi trepanirani su dijamantnim fisurnim svrdlom br. 016 (Komet, Rock Hill, SC, SAD) montiranim na turbinu uz vodeno hlađenje. Kruna zuba skraćena je dijamantnim fisurnim svrdlom br. 016 (Komet, Rock Hill, SC, SAD) kako bi se radna duljina standardizirala na 18 mm. Prohodnost kanala potvrđena je proširivačem ISO #10 (Dentsply-Sirona Endodontics, Ballaigues, Švicarska). Zubi kroz čije korijenske kanale se nije moglo proći proširivačem ISO #10 (Dentsply-Sirona Endodontics, Ballaigues, Švicarska) te zubi širokih korijenskih kanala kroz koje se bez otpora prolazilo proširivačem ISO #20 (Dentsply-Sirona Endodontics, Ballaigues, Švicarska) nisu uključeni u istraživanje. Korijenski kanali instrumentirani su ProTaper Next (PTN, Dentsply Sirona Endodontics, Ballaigues, Švicarska) rotacijskom tehnikom instrumentima PTN X1 i PTN X2 (master instrument # 25, konicitet .06) do pune radne duljine. Korišten je motor za strojnu instrumentaciju kanala (Wave One, Dentsply, Ballaigues, Švicarska) s postavljenim parametrima rada: 300 okretaja u minuti, snaga okretaja (torque) 2,8 N/cm<sup>2</sup>. Tijekom instrumentacije, svaki kanal je ispiran s 5 mL 2,5% natrij hipoklorita (NaOCl) (pripremljeno na Zavodu za restaurativnu stomatologiju i endodonciju Stomatološkog fakulteta Sveučilišta u Zagrebu, Hrvatska) 30G iglom (BD, Microlance, Becton Dickinson, Madrid, Španjolska) i špricom od 5 mL. Na kraju mehaničke obrade kanala, zaostatni sloj je uklonjen ispiranjem kanala s 2 mL 2,5% NaOCl tijekom 30 sekundi i 2 mL 15% etilendiaminotetraoctenom kiselinom (EDTA, Calsinase, Lege artis, Dettenhausen, Njemačka), koja je ostavljena u kanalu 1 minute. Kanali su završno isprani s 1 ml fiziološke otopine. Otopina NaOCl-a i EDTA je aktivirana uređajem za zvučnu aktivaciju, EndoActivator (Dentsply, Tulsa Dental Specialties, SAD). Korišten je polimerni nastavak ISO #25 (EndoActivator, Dentsply,

Tulsa, SAD), koji je postavljen je u kanal 3 mm kraće od radne duljine te je vertikalno pomican duž kanala tijekom aktivacije. Korijski kanali osušeni su sterilnim papirnatim štapićima PTN X2 (Dentsply-Sirona Endodontics, Ballaigues, Švicarska).

Korijski kanali punjeni su punilom na bazi epoksi smole (AH Plus, Dentsply Sirona Endodontics, Ballaigues, Švicarska) i kombinacijom tehnike kontinuiranog vala i tople injekcijske tehnike (BeeFill 2in1, VDW, Munchen, Njemačka). Punilo je u korijski kanal uneseno proširivačem veličine #25 uz rotaciju u smjeru suprotno od kazaljke na satu kako bi se punilo rasporedilo po stjenkama kanala. U korijski kanal je postavljena PTN X2 gutaperka 3 mm kraće od radne duljine. Odgovarajućim zagrijanim (200°C) nabijačem (veličina 40) odstranjen je višak gutaperke do ulaza u korijski kanal. Preostala gutaperka se potisnula u jednom kontinuiranom pokretu (tijekom 2 sekunde) zagrijanog nabijača do 5 mm od pune radne duljine (na nabijaču je stoperom označena duljina). Dovod topline se prekinuo, ostatak gutaperke se kondenzirao 5 sekundi dok se ne ohladi, a zatim se dovod topline ponovno upalio i zagrijani nabijač izvukao iz kanala (1-2 sekunde). Ostatak kanala se napunio injekcijskom tehnikom (zagrijana gutaperka do 180°C) uz kondenzaciju svakog sloja gutaperke ručnim nabijačima veličine 2, 3 i 4 (Machtou-plugger, VDW, Munchen, Njemačka). Čeličnim endodontskim svrdlom (EndoTracer H1SML31.205.010, Komet, Munchen, Njemačka) uklonio se višak gutaperke iz trepanacijskog otvora do ulaza u korijski kanal.

### **3.2. Revizija korijenskih kanala**

Dva tjedna nakon punjenja, uzorci su nasumično raspoređeni u tri eksperimentalne skupine (n=10) ovisno o tehnici revizije kanala. Svaki instrument korišten je za reviziju i instrumentaciju tri korijenska kanala, a revizija je smatrana završenom kad je instrument dostigao punu radnu duljinu pet puta (9).

#### *Skupina 1. Rotacijski ProTaper Universal sistem za reviziju*

Kanali su revidirani ProTaper Universal sistemom za reviziju (Dentsply-Sirona Endodontics, Ballaigues, Švicarska) s postavkama motora (Wave One, Dentsply): brzina rotacije 300 rpm i torque 2,8 N/cm<sup>2</sup>. Instrument D1 (30/.09) korišten je za uklanjanje materijala za punjenje u koronarnom dijelu kanala, a instrumenti D2 (25/.08) i D3 (20/.07) korišteni su za uklanjanja materijala za punjenje u srednjoj i apikalnoj trećini kanala. Nakon postizanja radne duljine, što je provjereno proširivačem ISO #15, kanal je instrumentiran ProTaper Gold instrumentom (Dentsply Sirona) F2 (25/.08) do pune radne duljine. Korijenski kanali su tijekom revizije i instrumentacije isprani s 5 ml 2,5% NaOCl.

Za završno apikalno širenje korišteni su ProTaper Gold F3 (30/.09) i F4 (40/.06), a korijenski kanal je tijekom instrumentacije ispran s 5 mL 2,5% NaOCl.

#### *Skupina 2. Recipročni Reciproc Blue sistem*

Za reviziju korijenskih kanala korišten je Reciproc Blue sistem (VDW, Munchen, Njemačka) pomoću VDW Silver motora (VDW, Munchen, Njemačka) namještenog na opciju recipročne instrumentacije RECIPROC ALL mode. Instrument

R25 (25/.08) korišten je uz pokrete iščerkavanja napredujući apikalno s amplitudom približno 3 mm, uz primjenu laganog pritiska, prema uputama proizvođača. Tijekom instrumentacije, za čišćenje instrumenta korištena je sterilna gaza, a svaki kanal je ispiran s 5 mL 2,5% NaOCl. Protokol je ponavljan do postizanja radne duljine.

Za završno apikalno širenje korišten je instrument R40 (40/.06) do pune radne duljine, na jednak način kao što je prethodno opisano, uz ispiranje s 5 mL 2,5% NaOCl.

### *Skupina 3. Recipročni Reciproc sistem*

Za reviziju korijenskih kanala korišten je Reciproc sistem (VDW, Munchen, Njemačka) pomoću VDW Gold motora (VDW, Munchen, Njemačka) namještenog na opciju recipročne instrumentacije RECIPROC ALL mode. Korišten je instrument R25 (25/.08), uz istu tehniku instrumentacije i protokol ispiranja kakvi su navedeni u Skupini 2.

Za završno apikalno širenje korišten je instrument R40 (40/.06) do pune radne duljine, prema uputama proizvođača i uz ispiranje s 5 mL 2,5% NaOCl.

Tijekom svakog postupka revizije, korišteno je ukupno 10 mL 2,5% NaOCl. Za ispiranje tijekom revizije prije završnog apikalnog širenja korišteno je 5 mL 2,5% NaOCl, a tijekom završnog apikalnog širenja korišteno je 5 mL 2,5% NaOCl. Za ispiranje su korišteni 30G igla (BD, Microlance, Becton Dickinson, Madrid, Španjolska) i šprica od 5 mL. Revizija se smatrala provedenom nakon što je svaki instrument dosegao radnu duljinu 5 puta (9), a na instrumentima više nisu bili vidljivi ostaci materijala za punjenje. Kanali su posušeni papirnatim štapićima odgovarajuće veličine, ovisno o zadnjem korištenom instrumentu.

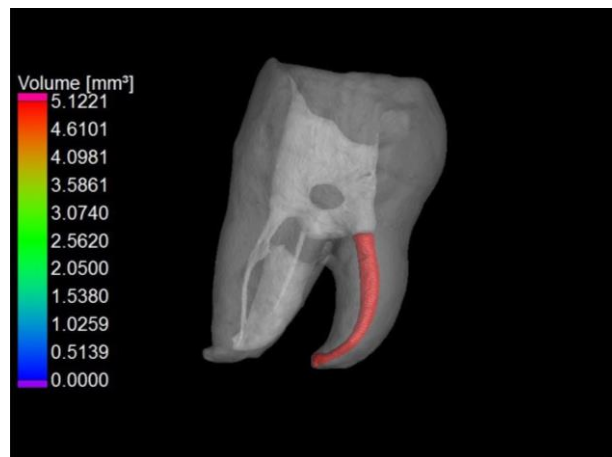Vrijeme potrebno za reviziju mjereno je za svaki uzorak. Mjerenje vremena je obustavljeno nakon što je instrument dosegao punu radnu duljinu 5 puta, a na njemu nisu više bili vidljivi ostaci materijala za punjenje. Vrijeme potrebno za reviziju uključivalo je vrijeme potrebno za mehaničku instrumentaciju uz ispiranje 2,5% NaOCl, dok provođenje završnog apikalnog širenja i završnog protokola ispiranja nije ulazilo u mjereno vrijeme. Vrijeme je mjereno štopericom u minutama (min) i sekundama (s).

### **3.3. Mikro-CT analiza**

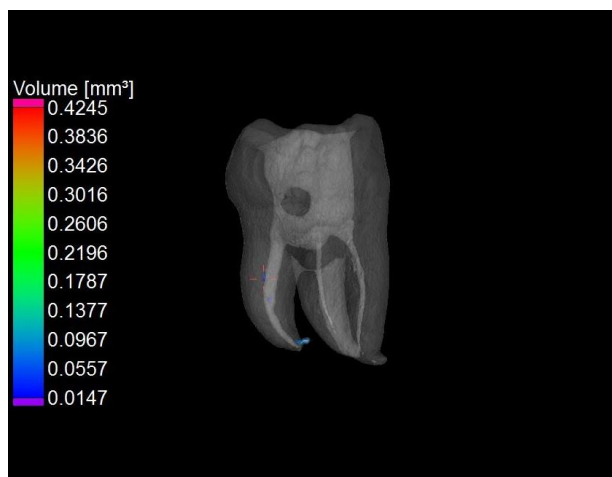Volumen materijala za punjenje izmjeren je za svaki uzorak nakon punjenja korijenskog kanala (Početni volumen), nakon prve faze revizije s instrumentima veličine 25 (Volumen 1) i nakon dodatnog apikalnog širenja instrumentom veličine 40 (Volumen 2).

Mjerenje je provedeno mikro-CT uređajem (Nikon XT H 225, Tring, UK) u Nacionalnom laboratoriju za duljinu Fakulteta strojarstva i brodogradnje. Uređaj se sastoji od volframovog izvora dimenzija 0,7  $\mu\text{m}$  te 14 bitnog digitalnog detektora dimenzija 400 mm x 300 mm s veličinom piksela od 127 $\mu\text{m}$ . Uzorci su mjereni pri 80kV i 60  $\mu\text{A}$ , a ekspozicija je trajala 1 s. Prikupljeno je 1600 projekcija. Geometrijsko povećanje iznosilo je  $\approx 100$  puta s posljedičnom strukturnom rezolucijom voxela od 1,2  $\mu\text{m}$ . Svaki je uzorak mjeran s istim radiografskim parametrima, na istoj poziciji unutar mjernog volumena CT uređaja. Dimenzija voxela je umjerena odvojenim skeniranjem umjerenog etalona s dvije sfere, čime je ostvarena mjeriteljska sljedivost za konkretne uzorke. Rekonstrukcija mjernog volumena i naknadna obrada podataka bile su jednake za sve uzorke: smanjenje utjecaja

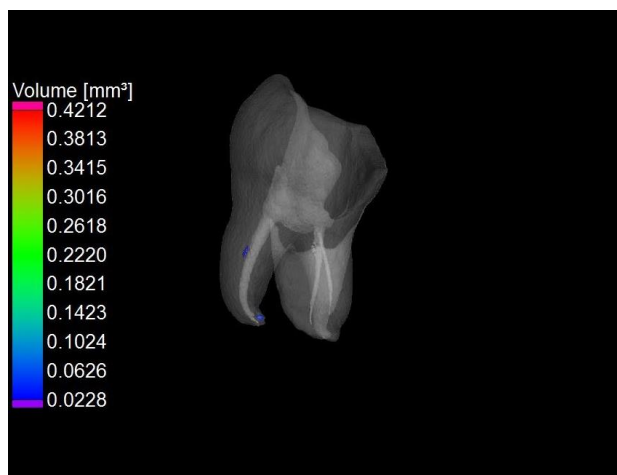
apsorpcije zračenja primjenom Hanning filtera, smanjenje šuma primjenom medijan filtera, nakon čega su pronađene površine uzorka (granica zrak-uzorak) primjenom adaptivnog, lokalno promjenjivog algoritma (Volume Graphics VGMax 2.2). Volumen materijala za punjenje iskazan je u  $\text{mm}^3$  (Slika 1, Slika 2, Slika 3). Redukcija materijala prikazana je u postotcima (%).



Slika 1. Mikro-CT analiza nakon punjenja korijenskog kanala termoplastičnom tehnikom



Slika 2. Mikro-CT analiza korijenskog kanala nakon revizije Reciproc Blue instrumentom R25 (25/ .08) (plavo označeno ostaci punila)



Slika 3. Mikro-CT analiza korijenskog kanala nakon revizije Reciproc Blue instrumentom R40 (40/ .06) (plavo označeno ostaci punila)

### **3.4. Statistička analiza**

Za usporedbu učinkovitosti revizije između tehnika instrumentacije korišten je Kruskal-Wallis test. Za usporedbu brzine revizije između svake tehnike ponaosob korištena je post hoc analiza. Za usporedbu učinkovitosti revizije nakon osnovne instrumentacije i dodatne instrumentacije instrumentom 40/06 u svakoj skupini korišten je Wilcoxonov test. Sve P vrijednosti manje od 0,05 smatrane su značajnima. Za statističku analizu, korišten je program IBM SPSS Statistics verzija 23.0 ([www.spss.com](http://www.spss.com)).



#### 4. REZULTATI

Rezultati analize nisu pokazali značajne razlike u početnim volumenima punila korijenskih kanala između skupina ( $p=0,728$ ).

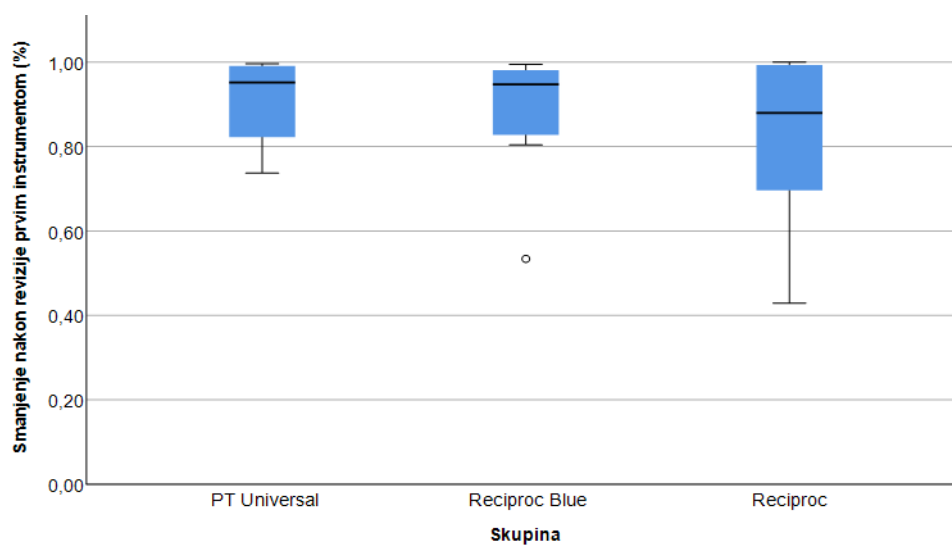
Tablica 1. prikazuje smanjenje volumena punila (%) nakon osnovne revizije ProTaper Universal + ProTaper Gold (PT Universal), Reciproc Blue i Reciproc tehnikama (u odnosu na početni volumen) i nakon dodatnog apikalnog širenja kanala većim instrumentom (40/ .06) (u odnosu na volumen punila nakon osnovne revizije). Nije otkrivena značajna razlika između testiranih tehnika u uklanjanju punila nakon osnovne revizije ( $p=0,907$ ) i nakon dodatnog apikalnog širenja kanala ( $p=0,573$ ) (Slika 4 i Slika 5).

Ako gledamo značajnost smanjenja punila nakon dodatnog apikalnog širenja kanala u odnosu na osnovnu reviziju i instrumentaciju, značajno smanjenje je bilo kod metode ProTaper Universal (98,24% naprema 95,16%;  $p=0,012$ ) te kod metode Reciproc (95,14% naprema 87,92%;  $p=0,018$ ).

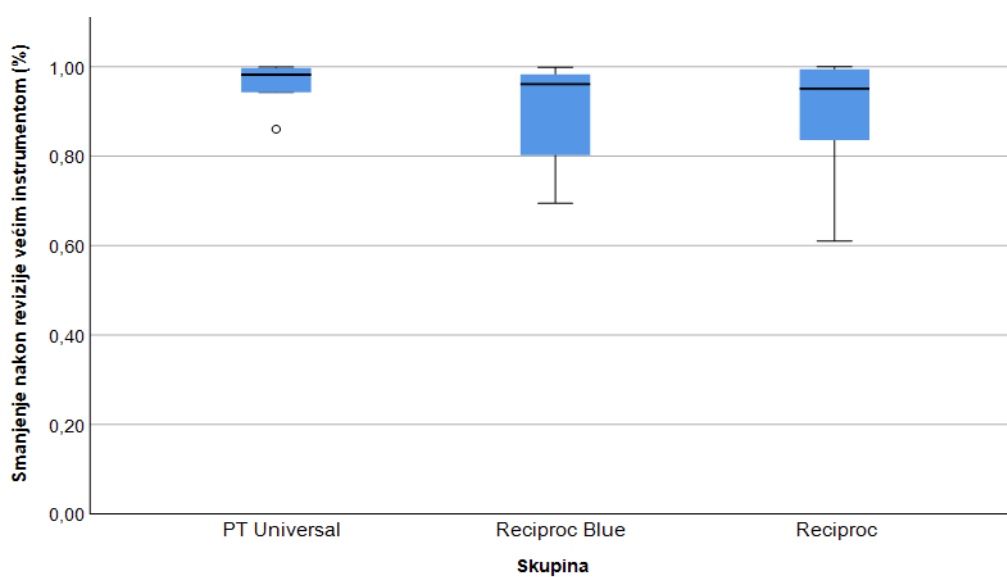
Tablica 1. Smanjenje volumena punila (izražen u %) nakon osnovne revizije (u odnosu na volumen punila kanala nakon punjenja) i nakon dodatnog apikalnog širenja kanala za ProTaper Universal, Reciproc Blue i Reciproc tehniku

Skupina	Mean	SD	Minimum	Maximum	Percentiles			
					25th	50th (Median)	75th	
Smanjenje nakon revizije prvim instrumentom (%)	<b>PT Universal</b>	90,77%	10,72%	73,67%	99,62%	78,60%	95,16%	99,23%
	<b>Reciproc Blue</b>	87,99%	15,53%	53,39%	99,42%	81,57%	94,70%	98,10%
	<b>Reciproc</b>	82,07%	20,86%	42,89%	100,00%	68,55%	87,92%	99,40%
Smanjenje nakon revizije većim instrumentom (%)	<b>PT Universal</b>	96,32%	4,75%	86,05%	99,95%	94,32%	98,24%	99,77%
	<b>Reciproc Blue</b>	89,84%	12,44%	69,46%	99,91%	75,83%	96,13%	98,34%
	<b>Reciproc</b>	89,67%	13,61%	61,04%	100,00%	81,75%	95,14%	99,51%

PT Universal – ProTaper Universal



Slika 4. Smanjenje volumena punila nakon osnovne revizije ProTaper Universal (PT Universal), Reciproc Blue i Reciproc tehnikom

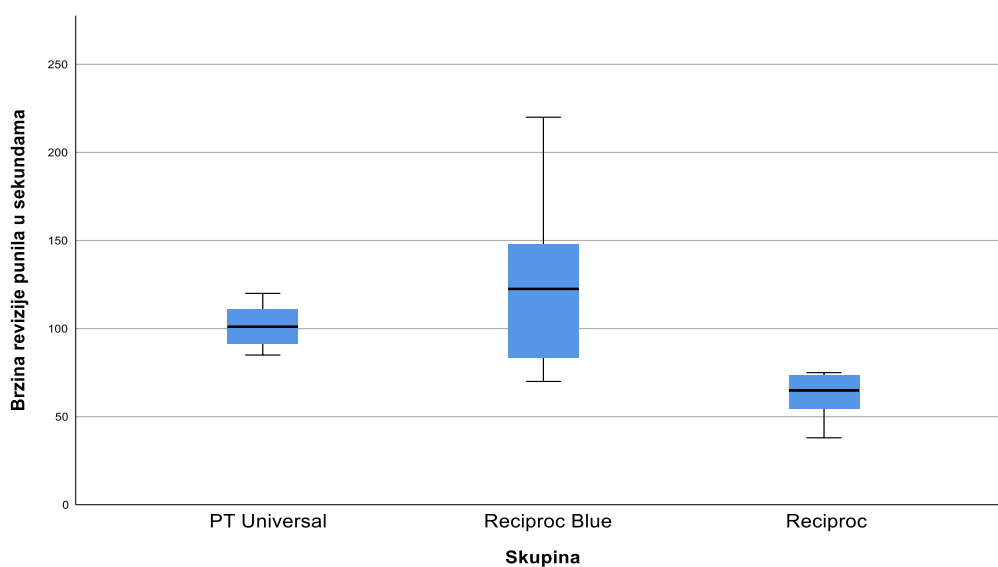


Slika 5. Smanjenje volumena punila nakon dodanog apikalnog širenja (do 40/ .06) ProTaper Universal (PT Universal), Reciproc Blue i Reciproc tehnikama

Tablica 2. prikazuje vrijeme potrebno za osnovnu reviziju ProTaper Universal, Reciproc Blue i Reciproc tehnikama. Post hoc analiza je pokazala da je Reciproc tehnika najbrža u reviziji termoplastičnog punila iz zavijenih korijenskih kanala ( $p=0,001$ ), a između ProTaper Universal i Reciproc Blue tehnike nije bilo značajne razlike ( $p=0,269$ ) (Slika 6).

Tablica 2. Vrijeme revizije osnovnim instrumentom mjereno u sekundama za svaku tehniku instrumentacije

Skupina	N	Mean	SD	Minimum	Maximum	Percentiles			
						25th	50th (Median)	75th	
Brzina revizije punila u sekundama	PT Universal	8	101.50	12.271	85	120	89.75	101.00	111.50
	Reciproc Blue	8	124.75	49.905	70	220	76.75	122.50	155.00
	Reciproc	8	62.38	12.806	38	75	53.75	65.00	74.25



Slika 6. Brzina revizije (u sekundama) ProTaper Universal (PT Universal), Reciproc Blue i Reciproc tehnikom

## 5. RASPRAVA

Zbog ograničenja postojećih tehnika instrumentacije i složene morfologije endodontskog prostora, materijal za punjenje nije moguće u potpunosti ukloniti iz kanala (40-45). Ostaci punila u korijenskom kanalu tijekom revizije mogu onemogućiti uklanjanje bakterija sa zidova kanala i iz dentinskih tubulusa djelujući kao mehanička prepreka za kemijska sredstva za ispiranje. Rodrigues i sur. (46) dokazali su kako se povećanjem obujma preparacije apeksa uklanja veći broj bakterija, bez obzira na korišten irigans. Međutim, opsežna instrumentacija korijenskih kanala može oslabiti stijenke korijena i dovesti do vertikalne frakture (47-49). Topçuoğlu i sur. (50) otkrili su kako postupak revizije, zbog dodatne mehaničke obrade kanala, uzrokuje veći broj dentinskih defekata u odnosu na primarno endodontski liječene zube, a Yilmaz i sur. (51) da su apikalna i srednja trećina kanala najpodložnije nastajanju defekata. Zbog toga je pitanje optimalnog širenja kanala tijekom revizije još uvijek kontroverzno. Dok neki autori smatraju da veća apikalna preparacija poboljšava protok irigansa a time i apikalno čišćenje (52), novija istraživanja pokazuju dostatno čišćenje kanala aktivacijskim tehnikama (pasivnim ultrazvučnim ispiranjem) i kod minimalnih preparacija (Reciproc R25/ .06 i veličina 20) (53, 54). Cilj ovog istraživanja je bio ispitati je li dodatno apikalno širenje kanala tijekom revizije poboljšava uklanjanje intrakanalnog punila iz zavijenih korijenskih kanala zuba.

Zavijenost korijenskih kanala predstavlja dodatan izazov u uklanjanju punila (16, 55). Dodatna instrumentacija pokazala se učinkovitom u uklanjanju punila kod korijenskih kanala složnije morfologije (56). Machado i sur. (57) dokazali su da dodatna instrumentacija apeksa XP-endo Finisher R instrumentom (FKG Dentaire, La

Chaux-de-Fonds, Švicarska) smanjuje postotak zaostatnog punila za 38% u odnosu na osnovnu preparaciju. Međutim, pri analiziranju i usporedbi rezultata, u obzir treba uzeti inicijalnu veličinu instrumentacije kanala, volumen punila i veličinu instrumenta za reviziju. U ovom istraživanju, kanali su inicijalno instrumentirani do veličine ProTaper Next X2 (25/ .06). Nije bilo značajne razlike između volumena punila pa možemo zaključiti da je uzorak bio standardiziran. Osnovna revizija u sve tri skupine provedena je do veličine 25/ .08. Rezultati istraživanja pokazali su da dodatno apikalno širenje kanala (do veličine 40/ .06 u svim skupinama) smanjuje količinu punila samo u skupinama ProTaper Universal + ProTaper Gold (98,24% naprema 95,16%) i Reciproc (95,14% naprema 87,92%). Kod Reciproc Blue tehnike to nije zabilježeno. Ako uzmemo u obzir da nije dokazana značajna razlika u stupnju smanjenja količine punila između sve tri tehnike u obje faze revizije, možemo zaključiti da je revizija zavijenih korijenskih kanala Reciproc Blue tehnikom (25/ .08) bila dostatna i nije zahtijevala dodatno širenje apikalnog dijela kanala.

Rezultati ovog istraživanja pokazali su sličnu učinkovitost ProTaper Universal, Reciproc Blue i Reciproc tehnike uklanjanja termoplastičnog punila iz zavijenih korijenskih kanala. U nedavnom istraživanju Bago i sur. (9), Reciproc tehnika je bila uspješnija u uklanjanju punjenja (punilo temeljeno na epoksi smoli i tehnika hladne lateralne kondenzacije) iz ovalnih kanala u usporedbi s Reciproc Blue i ProTaper Universal tehnikom. Alves i sur. (22) pokazali su da rotacijski Mtwo sistem (VDW) uklanja značajno više punila od Reciproc tehnike iz zavijenih kanala te kako je dodatno širenje XP-Endo Finisher R instrumentom smanjuje zaostatno punilo za 69%. Na učinkovitost instrumenta u uklanjanju punila, utječe konstrukcija instrumenta, morfologija kanala, materijal za punjenje i tehnika punjenja. Poprječni presjek Reciproc instrumenta ima S oblik, s dva rezna brida, povećanim razmakom

između oštrica i pozitivnijim reznim kutom što rezultira boljim otklanjanjem materijala. Reciproc Blue (VDW) instrument je dodatno termički obrađen zbog čega je djelomično izgubio svoju memoriju. Time je postignuta veća fleksibilnost i smanjen je rizik od separacije instrumenta i transportacije apeksa (58). Međutim, mala površinska mikročvrstoća i mala rigidnost instrumenta mogla bi rezultirati manjom učinkovitosti u uklanjanju materijala za punjenje (59, 60). U ovom istraživanju, Reciproc Blue tehnika je bila jednako učinkovita u reviziji zavijenih korijenskih kanala kao i ProTaper Universal i Reciproc. Štoviše, možemo pretpostaviti da je bolja adaptabilnost instrumenta intrakanalnim stijenkama zavijenog kanala osigurala visoki stupanj redukcije nakon primjene osnovnog instrumenta (25/ .08) (94,70%) pa dodatno širenje apikalnog dijela instrumentom 40/ .06 nije rezultiralo većim smanjenjem količine punila.

U našem istraživanju, Reciproc tehnika je bila najbrža u reviziji termoplasičnog punila iz zavijenih kanala s prosječnim vremenom od 62 sekunde. Çanakçi i sur. (61) su također objavili da je Reciproc znatno brži u reviziji zavijenih korijenskih kanala od ProTaper Universal, Mtwo, D-Race i R-Endo tehnike. Nasuprot tome, Nevares i sur. (7) nisu utvrdili značajnu razliku u radnom vremenu za ProTaper Universal (269 sekundi) i Reciproc (268 sekundi).

## 6. ZAKLJUČCI

U uvjetima ovog istraživanja može se zaključiti:

1. ProTaper Universal, Reciproc i Reciproc Blue sistemi instrumentacije su jednako učinkoviti u uklanjanju termoplastičnog punila iz zavijenih korijenskih kanala zuba.
2. Kod primjene ProTaper Universal+ProTaper Gold i Reciproc sistema instrumentacije u reviziji zavijenih korijenskih kanala, dodatno apikalno širenje većim instrumentom (40/ .06) značajno smanjuje volumen zaostatnog punila.
3. Najbrži sistem za uklanjanje termoplastičnog punila iz zavijenih korijenskih kanala bio je Reciproc.

## **7. ZAHVALE**

Zahvaljujemo se našoj mentorici, doc.dr.sc. Ivoni Bago, na njenoj ljubaznosti i ukazanom povjerenju, prenesenom znanju i savjetima, te trudu uloženom na provođenje ovog istraživanja.

Zahvaljujemo doc.dr.sc. Marku Katiću sa Zavoda za kvalitetu Fakulteta strojarstva i brodogradnje za pomoć u provođenju mikro-CT analiza i na ugodnoj suradnji.

Zahvaljujemo se doc.dr.sc. Dragani Gabrić sa Zavoda za oralnu kirurgiju na pomoći pri sakupljanju uzoraka korištenih u istraživanju.



## 8. LITERATURA

1. Curtis DM, VanderWeele RA, Ray JJ, Wealleans JA. Clinician-centered outcomes assessment of retreatment and endodontic microsurgery using cone-beam computed tomographic volumetric analysis. *J Endod.* 2018;44(8):1251-6.
2. Torabinejad M, Corr R, Handysides R, Shabahang S. Outcomes of nonsurgical retreatment and endodontic surgery: a systematic review. *J Endod.* 2009;35(7):930-7.
3. Ng YL, Mann V, Gulabivala K. Outcome of secondary root canal treatment: a systematic review of the literature. *Int Endod J.* 2008;41(12):1026-46.
4. Kang M, In Jung H, Song M, Kim SY, Kim HC, Kim E. Outcome of nonsurgical retreatment and endodontic microsurgery: a meta-analysis. *Clin Oral Investig.* 2015;19(3):569-82.
5. Ng YL, Mann V, Gulabivala K. A prospective study of the factors affecting outcomes of nonsurgical root canal treatment: part 1: periapical health. *Int Endod J.* 2011;44(7):583-609.
6. Azim AA, Wang HH, Tarrosh M, Azim KA, Piasecki L. Comparison between single-file rotary systems: part 1- efficiency, effectiveness, and adverse effects in endodontic retreatment. *J Endod.* 2018;44(11):1720-4.
7. Nevares G, de Albuquerque DS, Freire LG, Romeiro K, Fogel HM, Dos Santos M, *i sur.* Efficacy of ProTaper NEXT compared with Reciproc in removing obturation material from severely curved root canals: a micro-computed tomography study. *J Endod.* 2016;42(5):803-8.
8. Crozeta BM, Silva-Sousa YT, Leoni GB, Mazzi-Chaves JF, Fantinato T, Baratto-Filho F, *i sur.* Micro-computed tomography study of filling material

- removal from oval-shaped canals by using rotary, reciprocating, and adaptive motion systems. *J Endod.* 2016;42(5):793-7.
9. Bago I, Suk M, Katić M, Gabrić D, Anić I. Comparison of the effectiveness of various rotary and reciprocating systems with different surface treatments to remove gutta-percha and an epoxy resin-based sealer from straight root canals. *Int Endod J.* 2019;52(1):105-13.
  10. Yılmaz F, Koç C, Kamburoğlu K, Ocak M, Geneci F, Uzuner MB, i sur. Evaluation of 3 different retreatment techniques in maxillary molar teeth by using micro-computed tomography. *J Endod.* 2018;44(3):480-4.
  11. Silva EJNL, Belladonna FG, Zuolo AS, Rodrigues E, Ehrhardt IC, Souza EM, i sur. Effectiveness of XP-endo Finisher and XP-endo Finisher R in removing root filling remnants: a micro-CT study. *Int Endod J.* 2018;51(1):86-91.
  12. De-Deus G, Belladonna FG, Zuolo AS, Simões-Carvalho M, Santos CB, Oliveira DS, i sur. Effectiveness of Reciproc Blue in removing canal filling material and regaining apical patency. *Int Endod J.* 2019;52(2):250-7.
  13. Jorgensen B, Williamson A, Chu R, Qian F. The efficacy of the WaveOne reciprocating file system versus the ProTaper retreatment system in endodontic retreatment of two different obturating techniques. *J Endod.* 2017;43(6):1011-3.
  14. Özyürek T, Demiryürek EÖ. Efficacy of different nickel-titanium instruments in removing gutta-percha during root canal retreatment. *J Endod.* 2016;42(4):646-9.
  15. Alakabani TF, Faus-Llácer V, Faus-Matoses V. Evaluation of the time required to perform three retreatment techniques with dental microscope and ultrasonic activation for removing filling material from the oval root canal. *J Clin Exp Dent.* 2018;10(8):810-4.

16. Rödiger T, Reicherts P, Konietschke F, Dullin C, Hahn W, Hülsmann M. Efficacy of reciprocating and rotary NiTi instruments for retreatment of curved root canals assessed by micro-CT. *Int Endod J.* 2014;47(10):942-8.
17. Zuolo AS, Mello JE Jr, Cunha RS, Zuolo ML, Bueno CE. Efficacy of reciprocating and rotary techniques for removing filling material during root canal retreatment. *Int Endod J.* 2013;46(10):947-53.
18. Somma F, Cammarota G, Plotino G, Grande NM, Pameijer CH. The effectiveness of manual and mechanical instrumentation for the retreatment of three different root canal filling materials. *J Endod.* 2008;34(4):466-9.
19. Dincer AN, Er O, Canakci BC. Evaluation of apically extruded debris during root canal retreatment with several NiTi systems. *Int Endod J.* 2015;48(12):1194-8.
20. Rossi-Fedele G, Ahmed HM. Assessment of root canal filling removal effectiveness using micro-computed tomography: a systematic review. *J Endod.* 2017;43(4):520-6.
21. Bernardes RA, Duarte MAH, Vivian RR, Alcalde MP, Vasconcelos BC, Bramante CM. Comparison of three retreatment techniques with ultrasonic activation in flattened canals using micro-computed tomography and scanning electron microscopy. *Int Endod J.* 2016;49(9):890-7.
22. Alves FR, Marceliano-Alves MF, Sousa JC, Silveira SB, Provenzano JC, Siqueira JF Jr. Removal of root canal fillings in curved canals using either reciprocating single- or rotary multi-instrument systems and a supplementary step with the XP-endo finisher. *J Endod.* 2016;42(7):1114-9.

23. Rios Mde A, Villela AM, Cunha RS, Velasco RC, De Martin AS, Kato AS, i sur. Efficacy of 2 reciprocating systems compared with a rotary retreatment system for gutta-percha removal. *J Endod.* 2014;40(4):543-6.
24. Mickel AK, Chogle S, Liddle J, Huffaker K, Jones JJ. The role of apical size determination and enlargement in the reduction of intracanal bacteria. *J Endod.* 2007;33(1):21-3.
25. Aminoshariae A, Kulild J. Master apical file size - smaller or larger: a systematic review of microbial reduction. *Int Endod J.* 2015;48(11):1007-22.
26. Pérez AR, Alves FRF, Marceliano-Alves MF, Provenzano JC, Gonçalves LS, Neves AA, i sur. Effects of increased apical enlargement on the amount of unprepared areas and coronal dentine removal: a micro-computed tomography study. *Int Endod J.* 2018;51(6):684-90.
27. Barreto MS, Moraes Rdo A, Rosa RA, Moreira CH, Só MV, Bier CA. Vertical root fractures and dentin defects: effects of root canal preparation, filling, and mechanical cycling. *J Endod.* 2012;38(8):1135-9.
28. Peng L, Ye L, Tan H, Zhou X. Outcome of root canal obturation by warm gutta-percha versus cold lateral condensation: a meta-analysis. *J Endod.* 2007;33(2):106-9.
29. Chu CH, Lo EC, Cheung GS. Outcome of root canal treatment using Thermafil and cold lateral condensation filling techniques. *Int Endod J.* 2005;38(3):179-85.
30. Aqrabawi JA. Outcome of endodontic treatment of teeth filled using lateral condensation versus vertical compaction (Schilder's technique). *J Contemp Dent Pract.* 2006;7(1):17-24.

31. Hale R, Gatti R, Glickman GN, Opperman LA. Comparative analysis of carrier-based obturation and lateral compaction: a retrospective clinical outcomes study. *Int J Dent.* 2012;2012:954675.
32. Schäfer E, Schrenker C, Zupanc J, Bürklein S. Percentage of gutta-percha filled areas in canals obturated with cross-linked gutta-percha core-carrier systems, single-cone and lateral compaction technique. *J Endod.* 2016;42(2):294-8.
33. Soo WK, Thong YL, Gutmann JL. A comparison of four gutta-percha filling techniques in simulated C-shaped canals. *Int Endod J.* 2015;48(8):736-46.
34. Levitan ME, Himel VT, Luckey JB. The effect of insertion rates on fill length and adaptation of a thermoplasticized gutta-percha technique. *J Endod.* 2003;29(8):505-8.
35. Tennert C, Jungbäck IL, Wrbas KT. Comparison between two thermoplastic root canal obturation techniques regarding extrusion of root canal filling - a retrospective in vivo study. *Clin Oral Investig.* 2013;17(2):449-54.
36. Kandemir Demirci G, Çalışkan MK. A prospective randomized comparative study of cold lateral condensation versus core/gutta-percha in teeth with periapical lesions. *J Endod.* 2016;42(2):206-10.
37. Rödig T, Wagner J, Wiegand A, Rizk M. Efficacy of the ProTaper retreatment system in removing Thermafil, GuttaCore or vertically compacted gutta-percha from curved root canals assessed by micro-CT. *Int Endod J.* 2018;51(7):808-15.
38. Beasley RT, Williamson AE, Justman BC, Qian F. Time required to remove Guttacore, Thermafil Plus, and thermoplasticized gutta-percha from moderately curved root canals with ProTaper files. *J Endod.* 2013;39(1):125-8.
39. Eaton JA, Clement DJ, Lloyd A, Marchesan MA. Micro-computed tomographic evaluation of the influence of root canal system landmarks on access outline

- forms and canal curvatures in mandibular molars. *J Endod.* 2015;41(11):1888-91.
40. Fenoul G, Meless GD, Pérez F. The efficacy of R-Endo rotary NiTi and stainless-steel hand instruments to remove gutta-percha and Resilon. *Int Endod J.* 2010;43(2):135-41.
41. Rached-Junior FJ, Souza-Neto MD, Souza-Gabriel AE, Duarte MA, Silva-Souza YT. Impact of remaining zinc oxide-eugenol-based sealer on the bond strength of a resinous sealer to dentine after root canal retreatment. *Int Endod J.* 2014;47(5):463-9.
42. Ersev H, Yilmaz B, Dinçol Me, Dağlaroğlu R. The efficacy of ProTaper Universal rotary retreatment instrumentation to remove single gutta-percha cones cemented with several endodontic sealers. *Int Endod J.* 2012;45(8):756-62.
43. Gergi R, Sabbagh C. Effectiveness of two nickel-titanium rotary instruments and a hand file for removing gutta-percha in severely curved root canals during retreatment: an ex vivo study. *Int Endod J.* 2007;40(7):532-7.
44. Masiero AV, Barletta FB. Effectiveness of different techniques for removing gutta-percha during retreatment. *Int Endod J.* 2005;38(1):2-7.
45. Roggendorf MJ, Legner M, Ebert J, Fillery E, Frankenberger R, Friedman S. Micro-CT evaluation of residual material in canals filled with Activ GP or GuttaFlow following removal with NiTi instruments. *Int Endod J.* 2010;43(3):200-9.
46. Rodrigues RCV, Zandi H, Kristoffersen AK, Enersen M, Mdala I, Ørstavik D, i sur. Influence of the apical preparation size and the irrigant type on bacterial

- reduction in root canal-treated teeth with apical periodontitis. *J Endod.* 2017;43(7):1058-63.
47. Missau T, De Carlo Bello M, Michelon C, Mastella Lang P, Kalil Pereira G, Baldissara P, i sur. Influence of endodontic treatment and retreatment on the fatigue failure load, numbers of cycles for failure, and survival rates of human canine teeth. *J Endod.* 2017;43(12):2081-7.
48. Helvacioğlu-Yigit D, Aydemir S, Yilmaz A. Evaluation of dentinal defect formation after root canal preparation with two reciprocating systems and hand instruments: an in vitro study. *Biotechnol Biotechnol Equip.* 2015;29(2):368-73.
49. Kfir A, Elkes D, Pawar A, Weissman A, Tsisis I. Incidence of microcracks in maxillary first premolars after instrumentation with three different mechanized file systems: a comparative ex vivo study. *Clin Oral Investig.* 2017;21(1):405-11.
50. Topçuoğlu HS, Demirbuga S, Tuncay Ö, Pala K, Arslan H, Karataş E. The effects of Mtwo, R-Endo, and D-RaCe retreatment instruments on the incidence of dentinal defects during the removal of root canal filling material. *J Endod.* 2014;40(2):266-70.
51. Yilmaz A, Helvacioğlu-Yigit D, Gur C, Ersev H, Kiziltas Sendur G, Avcu E, i sur. Evaluation of dentin defect formation during retreatment with hand and rotary instruments: a micro-CT study. *Scanning.* 2017;4868603.
52. Boutsoukis C, Gogos C, Verhaagen B, Versluis M, Kastrinakis E, Van der Sluis LW. The effect of apical preparation size on irrigant flow in root canals evaluated using an unsteady Computational Fluid Dynamics model. *Int Endod J.* 2010;43(10):874-81.

53. Varela P, Souza E, de Deus G, Duran-Sindreu F, Mercadé M. Effectiveness of complementary irrigation routines in debriding pulp tissue from root canals instrumented with a single reciprocating file. *Int Endod J.* 2019;52(4):475-83.
54. Lee OYS, Khan K, Li KY, Shetty H, Abiad RS, Cheung GSP, i sur. Influence of apical preparation size and irrigation technique on root canal debridement: a histological analysis of round and oval root canals. *Int Endod J [journal on the Internet]*. 2019 Apr 15. doi: 10.1111/iej.13127. [Epub ahead of print]
55. Silveira SB, Alves FRF, Marceliano-Alves MF, Sousa JCN, Vieira VTL, Siqueira JF Jr, i sur. Removal of root canal fillings in curved canals using either Mani GPR or HyFlex NT followed by passive ultrasonic irrigation. *J Endod.* 2018;44(2):299-303.
56. Campello AF, Almeida BM, Franzoni MA, Alves FRF, Marceliano-Alves MF, Rôças IN, i sur. Influence of solvent and a supplementary step with a finishing instrument on filling material removal from canals connected by an isthmus. *Int Endod J.* 2019;52(5):716-24.
57. Machado AG, Guilherme BPS, Provezano JC, Marceliano-Alves MF, Gonçalves LS, Siqueira JF Jr, i sur. Effects of preparation with the Self-Adjusting File, TRUShape and XP-endo Shaper systems, and a supplementary step with XP-endo Finisher R on filling material removal during retreatment of mandibular molar canals. *Int Endod J.* 2019;52(5):709-15.
58. Bürklein S, Benten S, Schäfer E. Shaping ability of different single-file systems in severely curved root canals of extracted teeth. *Int Endod J.* 2013;46(6):590-7.
59. Plotino G, Grande NM, Cotti E, Testarelli L, Gambarini G. Blue treatment enhances cyclic fatigue resistance of vortex nickel-titanium rotary files. *J Endod.* 2014;40(9):1451-3.



60. De-Deus G, Silva EJ, Viera VT, Belladonna FG, Elias CN, Plotino G, i sur. Blue thermomechanical treatment optimizes fatigue resistance and flexibility of the Reciproc files. J Endod. 2017;43(3):462-6.
61. Çanakçı BC, Ustun Y, Er O, Genc Sen O. Evaluation of apically extruded debris from curved root canal filling removal using 5 nickel-titanium systems. J Endod. 2016;42(7):1101-4.

## 9. SAŽETAK

**Mia Ročan, Martina Batinić**

### **ANALIZA KOLIČINE ZAOSTALOG PUNILA NAKON OSNOVNE MEHANIČKE OBRADJE KANALA I APIKALNOG PROŠIRENJA KOD REVIZIJE ZAVIJENIH KORIJENSKIH KANALA ZUBA**

Svrha ovog istraživanja bila je ispitati utjecaj dodatne apikalne obrade kanala većim instrumentom nakon provedene osnovne mehaničke revizije na količinu zaostatnog materijala za punjenje pri reviziji zavijenih korijenskih kanala zuba.

U istraživanju je korišteno 30 zavijenih korijenskih kanala izvađenih trajnih ljudskih zuba. Nakon instrumentacije ProTaper Next do X2 (25/ .06) i standardizacije radne duljine korijenski kanali su napunjeni punilom na bazi eposki smole i termoplastičnom tehnikom. Uzorci su nasumično raspoređeni u tri eksperimentalne skupine ovisno o tehnici revizije (n=10): Skupina 1. rotacijski ProTaper Universal sistem za reviziju+ ProTaper Gold tehnika instrumentacije; Skupina 2. recipročni Reciproc Blue sistem; skupina 3. recipročni Reciproc sistem. Kanali su najprije revidirani i instrumentirani do veličine 25/ .08, a potom dodatno apikalno prošireni do veličine 40/ .06. Kanali su tijekom revizije ispirani s 10 mL 2,5% NaOCl. Mjereno je vrijeme potrebno za mehaničku instrumentaciju, no u mjereno vrijeme nije ulazilo vrijeme potrebno za dodatno apikalno širenje. Volumen materijala za punjenje izmjeren je mikro-CT uređajem za svaki uzorak nakon punjenja korijenskog kanala, nakon prve faze revizije i nakon dodatnog apikalnog širenja. Za analizu rezultata korišten je Kruskal-Wallis i Wilcoxonov test uz razinu značajnosti od 0,05.

Nije bilo značajne razlike između ProTaper Universal, Reciproc Blue i Reciproc tehnike u uklanjanju volumena punila nakon revizije osnovnim instrumentom ( $p=0,907$ ) i nakon dodatnog apikalnog širenja ( $p=0,573$ ). ProTaper Universal i Reciproc tehnika pokazale su značajno smanjenje volumena punila nakon uporabe većeg instrumenta (98,24% naprema 95,16% za PTU tehniku; 95,14% naprema 87,92% za Reciproc tehniku). Reciproc tehnika je bila najbrža u uklanjanju termoplastičnog punila iz zavijenih korijenskih kanala ( $p=0,001$ ).

ProTaper Universal, Reciproc i Reciproc Blue sistemi instrumentacije su slični u uklanjanju termoplastičnog punila iz zavijenih korijenskih kanala zuba. Kod primjene ProTaper Universal+ProTaper Gold i Reciproc sistema u reviziji zavijenih korijenskih kanala, dodatno apikalno širenje većim instrumentom značajno smanjuje volumen zaostatnog punila.

**Ključne riječi:** apikalno proširenje, mikro-CT, revizija, tehnika kontinuiranog vala

## **10. SUMMARY**

**Mia Ročan, Martina Batinić**

### **EVALUATION OF FILLING MATERIAL REMNANTS AFTER BASIC PREPARATION AND APICAL REFINEMENT IN RETREATMENT OF SEVERELY CURVED ROOT CANALS**

Aim of this study was to evaluate the influence of performing apical refinement after a basic mechanical preparation on the remnants of filling material in retreatment of severely curved root canals.

The study sample included 30 severely curved root canals from extracted human teeth. After instrumentation with ProTaper Next to X2 (25/ .06) and standardization of the working length, root canals were filled using epoxy resin sealer and gutta-percha using thermoplastic technique. Samples were randomly divided into three experimental groups based on used retreatment protocol (n=10): Group 1. rotary ProTaper Universal retreatment system and ProTaper Gold system; Group 2. reciprocating Reciproc Blue system; Group 3. reciprocating Reciproc system. During retreatment first step was to instrument root canals to the size of the instrument 25/ .08. Additional apical refinement with instrument size 40/ .06 was performed. Root canals were rinsed with 10mL 2.5% NaOCl during the retreatment. The time was measured only for the basic mechanical instrumentation and not for the apical refinement. The volume of the filling material was measured by a micro-CT device for each sample three times: after filling the root canal, after the basic retreatment and after the apical refinement was performed. The results were analyzed using the Kruskal-Wallis and Wilcoxon's test at a level of significance of 0.05.

There was no significant difference between ProTaper Universal, Reciproc Blue and Reciproc systems in volumes of filling material remnants after basic mechanical preparation ( $p = 0.907$ ) and apical refinement ( $p = 0.573$ ). ProTaper Universal and Reciproc system showed a significant reduction in volumes of filling material remnants after using a larger instrument (98.24% to 95.16% for PTU system, 95.14% to 87.92% for Reciproc system). Reciproc system was the fastest in removing the thermoplastic material from the curved root canals ( $p = 0.001$ ).

ProTaper Universal, Reciprocal and Reciprocal Blue systems are similar in removing thermoplastic material from curved root canals. With ProTaper Universal + ProTaper Gold and Reciproc system apical refinement significantly reduces the volume of filling material remnants in retreatment of severely curved root canals.

**Key words:** apical refinement, continuous wave technique, endodontic retreatment, micro-CT